

CLINICA HIGEA I.P.S. S.A.

Código del Prestador: 130010206701 Nit: 900027397-



Dirección: ambres cra 41 N 27-92
Teléfono: 6691870
Web: www.clinicahigeaipss.com
Email: clinicahigeagerencia@hotmail.com

Fecha de Impresión: 2022/06/28 13:58:41
Impreso por: DBECERRA
EPICRISIS

Datos del Paciente

Identificación: CC - 78291822 **Paciente:** MAURY BERMUDEZ PABLO SEGUNDO
Fecha Ingreso: 2022/06/21 **Hora Ing:** 08:00 **Ingreso:** 448271
Fecha Atencion: 2022/06/21 09:27 **Edad:** 60 años **Sexo:** M
Fecha Naci: 1962-01-25 **Tipo Usuario:** Cotizante
Nro.Historia: CC78291822 **Estrato:** EXCENTO DE PAGO **Municipio:** CARTAGENA
Telefono: 3145571676-3113494680 **Estado Civil:** Casado/a
Dirección: TRANS 49 # 10-21 **Empresa:** SALUD TOTAL EPS-S S.A.
Contrato: SALUD TOTAL S.A SOAT 2018-25% CONTRIBUTIVO
Ocupación: ADULTO MAYOR **Tel. Acompañante:** 3145571676-3113494680
Acompañante: NERY PADILLA
Responsable: NERY PADILLA **Parentesco:** Tel. Responsable: 3145571676-3113494680
Dirección: BARRIO NUEVO BOSQUE TRANS 49 # 10-21

DATOS HISTORIA CLINICA

ANAMNESIS

MOTIVO DE CONSULTA

VIENE REMITIDO DE SALUD TOTAL

ENFERMDAD ACTUAL

PACIENTE MASCULINO DE 60 AÑOS DE EDAD QUIEN VIENE REMITIDO DE SALUD TOTAL POR DEPOSICIONES DIARREICAS EN ABUNDANTE CANTIDAD LIQUIDAS NO FETIDAS CON ESCASA CANTIDAD DE SANGRE

IMPRESIÓN CLÍNICA

Diagnóstico Principal: R104 - OTROS DOLORS ABDOMINALES Y LOS NO ESPECIFICADOS

RESUMEN DE EVOLUCIONES

2022/06/21


Paciente:	CC - 78291822 MAURY BERMUDEZ PABLO SEGUNDO
Diagnóstico:	23:23: DIARREA PERSISTENTE HEMORRAGIA DE VIAS DIGESTIVAS BAJAS? HIPERTENSION ARTERIAL POR HC
Subjetivos:	23:23: REFIERE SENTIRSE MEJOR, DEPOSICIONES #5 EL DIA DE HOY, LIQUIDAS, COLOR MARRON
Descripción física:	23:23: NORMOCEFALO, PUPILAS ISOCORICAS NORMOREACTIVAS A LA LUZ, MUCOSA ORAL HUMEDA, CUELLO MOVIL SIN ADENOPATIAS, TORAX SIMETRICO, NORMOEXPANSIBLE, RUIDOS CARDIACOS RITMICOS SIN SOPLOS, MURMULLO VESICULAR UNIVERSAL SIN SOBREGREGADOS, ABDOMEN: BLANDO, DEPRESIBLE, NO DOLOROSO A LA PALPACION, NO SIGNOS DE IRRITACION PERITONEAL, GENITOURINARIO: GENITALES EXTERNOS NORMOCONFIGURADOS PARA EDAD Y SEXO, REGION ANAL SIN PRESENCIA DE HEMORROIDES EXTERNAS, NI FISURAS ANALES, SIN ESTIGMAS DE SANGRADO, RESTOS FECALIS, EXTREMIDADES: SIMETRICAS EUTROFICAS MOVILES, LLENADO CAPILAR MENOR A DOS SEGUNDOS. SNC: SIN DEFICIT MOTOR O SENSITIVO APARENTE, GLASGOW 15/15.
Paraclínicos:	23:23: VSG: 40.0, TPT: 32.0, TP: 11.3, Nivel Serico De Glucosa: 98.0, BUM: 9.8, Hemoglobina: 13.1, Hematocrito: 41.0, Recuento de Leucocitos: 6000, P.N. Neutrofilos: 63.1, Recuento de Plaquetas: 210000
Procedimientos:	23:23: -
Tratamiento:	23:23: HOSPITALIZAR EN SALA GENERAL LEV LACTATO DE RINGER A 80 CC / HORA DIETA ASTRINGENTE / HIPOSODICA LOSARTAN 50 MG CADA DIA SS/ CROPOLOGICO + CROPOSCOPICO P/R CREATININA P/ COLONOSCOPIA P/ VALORACION POR MEDICINA INTERNA CSV Y AVC
Análisis:	23:23: PACIENTE MASCULINO DE 60 AÑOS DE EDAD CON DIAGNOSTICOS ANOTADOS, ACTUALMENTE HEMODINAMICAMENTE ESTABLE, TOLERANDO VIA ORAL Y OXIGENO AMBIENTE, QUIEN REFIERE 5 DEPOSICIONES LIQUIDAS EL DIA DE HOY, NIEGA MELENAS O SANGRADO, CON REPORTE DE HEMOGRAMA SIN ANEMIA SIN LEUCOCITOSIS NI TROMBOCITOPENIA, BUN NORMAL, VSG AUMENTADA, TIEMPOS DE COAGULACION DENTRO DE PARAMETROS NORMALES. SE REINTERROGA PACIENTE ACERCA DE CUADRO CLINICO REFIRIENDO TIEMPO DE EVOLUCION DE DIARREA DE APROXIMADAMENTE 20 DIAS, CON UN EPISODIO DE EXPULSION DE COAGULO Y

ESCASA CANTIDA DE SANGRE, CUADRO NO MEJORA A PESAR DE TRATAMIENTO ANTIDIARREICO Y ANTIMICROBIANO (METRONIDAZOL). POR LO QUE SE CONSIDERA DIARREA PERSISTENTE Y SE SOLICITA COPROLOGICO+ COPROSCOPICO, SE AGREGA MANEJO DE BASE ANTIHIPERTENSIVO, PENDIENTE REPORTE DE CREATININA, REALIZACION DE COLONOSCOPIA Y VALORACION POR MEDICINA INTERNA, ATENTOS A EVOLUCION, SE EXPLICA A PACIENTE Y FAMILIAR QUIENES REFIEREN ENTENDER Y ACEPTAR.

2022/06/22

Paciente:	CC - 78291822 MAURY BERMUDEZ PABLO SEGUNDO
Diagnóstico:	11:21: DIARREA PERSISTENTE HEMORRAGIA DE VIAS DIGESTIVAS BAJAS? HIPERTENSION ARTERIAL POR HC
Subjetivos:	11:21: PACIENTE REFIERE DEPOSICIONES DIARREICAS PERSISTENTES ADEMAS SENSACION DE DISCONFORT, DOLOR ABDOMINAL LEVE
Descripción física:	11:21: NORMOCEFALO, PUPILAS ISOCORICAS NORMOREACTIVAS A LA LUZ, MUCOSA ORAL HUMEDA, CUELLO MOVIL SIN ADENOPATIAS, TORAX SIMETRICO, NORMOEXPANSIBLE, RUIDOS CARDIACOS RITMICOS SIN SOPLOS, MURMULLO VESICULAR UNIVERSAL SIN SOBREGREGADOS, ABDOMEN: BLANDO, DEPRESIBLE, NO DOLOROSO A LA PALPACION, NO SIGNOS DE IRRITACION PERITONEAL, GENITOURINARIO: GENITALES EXTERNOS NORMOCONFIGURADOS PARA EDAD Y SEXO, REGION ANAL SIN PRESENCIA DE HEMORROIDES EXTERNAS, NI FISURAS ANALES, SIN ESTIGMAS DE SANGRADO, RESTOS FECALIS, EXTREMIDADES: SIMETRICAS EUTROFICAS MOVILES, LLENADO CAPILAR MENOR A DOS SEGUNDOS. SNC: SIN DEFICIT MOTOR O SENSITIVO APARENTE, GLASGOW 15/15.
Paraclínicos:	11:21: COLOR: AMARILLO, CONSISTENCIA: LIQUIDA, MOCO: +++, LEUCOCITOS: 5-10, LEUCOCITOS: 5-10, GRASAS NEUTRAS : ++, ACIDOS GRASOS: AZUCARES REDUCTORES NEGATIVOS, PROTOZOOS Y/O HELMINTOS: NO SE OBSERVAN, BACILOS GRAM NEGATIVOS: ++, COCO GRAM NEGATIVO: ++ , Color: AMARILLA, Consistencia: LIQUIDA, Moco: +++, Flora Bacteriana: AUMENTADA, Leucocitos: 5-10, Grasas neutras: +, Examen Parasitologico: NO SE OBSERVARON PARASITOS INTESTINALES
Procedimientos:	11:21: PENDIENTE COLONOSCOPIA
Tratamiento:	11:21: HOSPITALIZAR EN SALA GENERAL LEV LACTATO DE RINGER A 80 CC / HORA DIETA ASTRINGENTE / HIPOSDICA LOSARTAN 50 MG CADA 12 HORAS **MODIFICADO** AMLODIPINO 10MG VO DIA **NUEVO** S/S PRUEBA VIH 1 Y 2 P/R CREATININA P/ COLONOSCOPIA SEGUIMIENTO POR MEDICINA INTERNA CUIDADOS DE ENFERMERIA CONTROL DE SIGNOS VITALES AVISAR CAMBIOS
Análisis:	11:21: PACIENTE MASCULINO DE 60 AÑOS DE EDAD CON ESTANCIA EN SALA GENERAL BAJO DIAGNOSTICOS YA DESCRITOS, ACTUALMENTE EN REGULARES CONDICIONES GENERALES, AFEBRIL, CIFRAS TENSIONALES ELEVADAS, ADEMAS DOLOR ABDOMINAL LEVE PERSISTENTE + SENSACION DE DISCONFORT. SE VALORA A PACIENTE EN CONJUNTO CON INTERNISTA EN TURNO, QUIEN REvisa RESULTADO DE COPROLOGICO +COPROCULTIVO CON RESULTADO PATOLOGICO, ADEMAS ESPECIALISTA EN TURNO AL INTERROGAR A PACIENTE CON CUADRO DE MAS DE 20 DIAS CON DEPOSICIONES DIARREICAS Y PERDIDA DE PESO DE APROXIMADAMENTE 7KG EN TIEMPO DE ENFERMEDAD, SOLICITA REALIZACION DE SEROLOGIA PARA VIH 1 Y 2 CON EL FIN DE DESCARTAR INFECCION. SE CONTINUA A LA ESPERA DE REALIZACION DE COLONOSCOPIA LA CUAL SE ENCUENTRA EN TRAMITE POR SU ASEGURADORA, DE MOMENTO SE AJUSTA MANEJO ANTIHIPERTENSIVO A PACIENTE CON CIFRAS TENSIONALES FUERA DE METAS, SE DA CONTINUIDAD A RESTO DE ORDENES MEDICAS, PREVIAMENTE INSTAURADAS, ATENTOS A CAMBIOS Y EVOLUCION CLINICA DE PACIENTE.

NOTAS ACLARATORIAS A EVOLUCIONES

Evolución: 114762 Hora: 11:21			
Fecha	Hora	Usuario	Firma
2022-06-22	15:41	CARMEN RUIZ AYAZO	
Nota: **NOTA ACLARATORIA/** SE ABRE NOTA PARA INDICAR REALIZACION DE ECOGRAFIA ABDOMINAL TOTAL S/S ECOGRAFIA ABDOMEN TOTAL			

2022/06/24

Paciente:	CC - 78291822 MAURY BERMUDEZ PABLO SEGUNDO
Diagnóstico:	11:23: DIARREA PERSISTENTE HEMORRAGIA DE VIAS DIGESTIVAS BAJAS HIPERTENSION ARTERIAL POR HC 15:25: ESTENOSIS DE RECTO SUPERIOR DE ORIGEN A DETERMINAR DIARREA PERSISTENTE HEMORRAGIA DE VIAS DIGESTIVAS BAJAS HIPERTENSION ARTERIAL POR HC
Subjetivos:	11:23: PACIENTE REFIERE DEPOSICIONES DIARREICAS PERSISTENTES, ULTIMAS LIQUIDAS, CLARAS Y ESCASAS, , ADEMAS SENSACION DE DISCONFORT, DOLOR ABDOMINAL LEVE. NIEGA ALGUNA OTRA SINTOMATOLOGIA EN EL MOMENTO. 15:25: PACIENTE REFIERE DEPOSICIONES DIARREICAS PERSISTENTES, ULTIMAS LIQUIDAS, CLARAS Y ESCASAS, , ADEMAS SENSACION DE DISCONFORT, DOLOR ABDOMINAL LEVE. NIEGA ALGUNA OTRA SINTOMATOLOGIA EN EL MOMENTO.
Descripción	11:23: NORMOCEFALO, PUPILAS ISOCORICAS NORMOREACTIVAS A LA LUZ, MUCOSA

2022/06/28

Paciente:	CC - 78291822 MAURY BERMUDEZ PABLO SEGUNDO
Diagnóstico:	13:49: POP DE COLOSTOMIA DERIVATIVA 26/06/22 PSEUDO OBSTRUCCION INTESTINAL MECANICA BAJA ***MASA RECTOSIGMOIDEA EN ESTUDIO - ESTENOSIS RECTO SUPERIOR*** DNT AGUDA HIPERTENSION ARTERIAL CRONICA
Subjetivos:	13:49: PACIENTE REFIERE SENTIRSE MEJOR, YA NO TENER ESCALOFRIOS NI SENSACION FEBRIL. MANIFIESTA DOLOR MODULADO EN REGION ABDOMINAL, DIURESIS PRESENTE, DEPOSICIONES POR COLOSTOMIA PRESENTES. NIEGA ALGUN A OTRA SINTOMATOLOGIA.
Descripción física:	13:49: NORMOCEFALO, PUPILAS ISOCORICAS NORMOREACTIVAS A LA LUZ, MUCOSA ORAL HUMEDA, CUELLO MOVIL SIN ADENOPATIAS, TORAX SIMETRICO, NORMOEXPANSIBLE, RUIDOS CARDIACOS RITMICOS SIN SOPLOS, MURMULLO VESICULAR UNIVERSAL SIN SOBREGREGADOS, ABDOMEN: CON PRESENCIA DE BOLSA DE COLOSTOMIA EN FLANCO IZQUIERDO, HERIDA QUIRURGICA SUTURADA EN LINEA MEDIA CON APOSITOS LIMPIOS, BLANDO, DEPRESIBLE, DOLOR A LA PALPACION CERCA A HERIDA QUIRURGICA Y COLOSTOMIA, COLOSTOMIA CON ESCASO SUFRIMIENTO EN PARED SIN EMBARGO OSTOMIA ROSADA CON BUENA PERFUSION, NO SIGNOS DE IRRITACION PERITONEAL. GENITOURINARIO: GENITALES EXTERNOS NORMOCONFIGURADOS PARA EDAD Y SEXO, REGION ANAL SIN PRESENCIA DE HEMORROIDES EXTERNAS, NI FISURAS ANALES, SIN ESTIGMAS DE SANGRADO, EXTREMIDADES: SIMETRICAS EUTROFICAS MOVILES, LLENADO CAPILAR MENOR A DOS SEGUNDOS. SNC: SIN DEFICIT MOTOR O SENSITIVO APARENTE. GLASGOW 15/15.
Paraclínicos:	13:49: 28-06-2022: PCR: 3.0, VSG: 20 IONOGRAMA: MAGNESIO: 2.86, Nivel serico de calcio: 8.7, CLORO: 105.8, POTASIO: 4.2, SODIO: 144.9 HEMOGRAMA: Hemoglobina: 13.0, Hematocrito: 39.0, Eritrocitos: 4210000, Promedio de volumen corpuscular (PVC): 89, Promedio de Hemoglobina Corpuscular (PHC): 29.0, Promedio de Concentracion de la hemoglobina (PCHC): 31.0, Recuento de Leucocitos: 7000, P.N. Neutrofilos: 62.2, P.N Monocitos: 4.4, Linfocitos: 33.4, Recuento de Plaquetas: 220000. REPORTE OFICIAL DE TAC DE ABDOMEN CON DOBLE CONTRASTE (24-06-2022): HALLAZGOS: ESPACIOS PULMONARES SE VIO VENTANA MEDIASTINICA Y VENTANA PULMONAR NORMALIDAD EN CORAZÓN GRANDES VASOS Y EN LA DENSIDAD DEL PARÉNQUIMA PULMONAR VISIBLE. HÍGADO: FORMA, TAMAÑO, BORDES Y DENSIDAD NORMALES. NO SE VIO DILATACIÓN DE VÍAS BILIARES INTRA NI EXTRA HEPÁTICAS. PORTA Y COLÉDOCO NORMALES. VESÍCULA BILIAR: SIN ALTERACIONES. PÁNCREAS, RIÑONES Y BAZO: FORMA TAMAÑO BORDES Y DENSIDAD NORMALES. SE VIO EN HUECO PELVICO A NIVEL DE SIGMOIDES ENGROSAMIENTO DE LAS PAREDES EN ESTE DE FORMA IRREGULARES ASÍ COMO IMÁGENES REDONDEADAS POR CRECIMIENTO DE GANGLIOS PARAAÓRTICOS Y PERIRRECTALES. Y A LA MITAD DEL MEDIO DE CONTRASTE ESTA IMÁGENES MOSTRARON CAPTACIÓN DEL MEDIO DE CONTRASTE POR UN PROCESO MITÓTICO DE ORIGEN INTESTINAL A NIVEL DE REGIÓN RECTOSIGMOIDEA ES DE TENERSE EN CONSIDERACIÓN. SE VIO DILATACIONES DE ASAS INTESTINALES GRANDES VASOS DE DIÁMETRO DENTRO DE LO NORMAL. VEJIGA: DISTENDIDA POR ORINA, PAREDES INTERIORES NORMALES.
Procedimientos:	13:49: -
Tratamiento:	13:49: ALTA MEDICA ACETAMINOFEN TAB 500 MG VIA ORAL TOMAR 2 TAB CADA 8 HORAS POR 5 DIAS #30 ASA TAB 100 MG VIA ORAL TOMAR 1 TAB CADA DIA EN EL ALMUERZO POR 30 DIAS #30 CLINDAMICINA CAP 300 MG VIA ORAL TOMAR 1 CAP CADA 8 HORAS POR 7 DIAS #28 LOSARTAN TAB 50 MG VIA ORAL TOMAR 1 TAB CADA 12 HORAS POR 30 DIAS #60 AMLODIPINO TAB 10 MG VIA ORAL TOMAR 1 TAB CADA DIA POR 30 DIAS #30 BARRERA DE COLOSTOMIA N70 #30 1 BARRERA CADA 3 DIA POR 90 DIAS BOLSA DE COLOSTOMIA N70 #30 1 BOLSA CADA 3 DIA POR 90 DIAS CITA TERAPIA ENTEROSTOMAL PARA EDUCACION OSTOMIA POR EPS RETIRO DE PUNTOS 14 DIAS CITA CIRUGIA GENERAL CON REPORTE DE PATOLOGIA POR EPS CITA CON ONCOLOGIA CON REPORTE DE PATOLOGIA POR EPS CITA POR MEDICINA INTERNA POR SU EPS PARA MANEJO Y SEGUIMIENTO DE ENFERMEDAD DE BASE (HTA CRONICA) RECLAMAR REPORTE DE BIOPSIAS DE LA MUCOSA RECTAL Y LLEVARLO A CITA CONTROL CON CX GENERAL RECOMENDACIONES: DIETA BLANDA, CAMBIO DE BOLSA COLECTORA Y BARRERA DE COLOSTOMIA SEGUN INDICACIONES SIGNOS DE ALARMA: SALIDA DE SECRECION PURULENTO POR COLOSTOMIA, FIEBRE PERSISTENTE, DOLOR ABDOMINAL INTENSO, SANGRADO CONSTANTE POR COLOSTOMIA.
Análisis:	13:49: PACIENTE MASCULINO DE 60 AÑOS DE EDAD QUIEN SE ENCUENTRA HOSPITALIZADO BAJO CONTEXTO DE DIAGNOSTICOS ANOTADOS, SE ENCUENTRA ACTUALMENTE, CONCIENTE, ALERTA, ORIENTADO GLOBALMENTE, SIN VARIABLES DE SRIS ACTIVAS, CON SIGNOS VITALES EN METAS, SIN NUEVOS PICOS FEBRILES, CON RESOLUCION DEL MALESTAR GENERAL Y CRIDIAFORESIS, HEMODINAMICAMENTE ESTABLE, TOLERANDO OXIGENO AMBIENTE Y VIA ORAL DE FORMA ADECUADA, ES VALORADO EL DIA DE HOY POR CX GENERAL (DR LIENDO) QUIEN CONSIDERA EVOLUCION FAVORABLE DE SU POP, Y REPORTA PARACLINICOS DE EXTENSION SOLICITADOS CON RESULTADOS DENTRO DE RANGO NORMAL, ADEMAS SE REPORTA TAC DE ABDOMEN CON CONTRASTE CON HALLAZGOS SUGESTIVOS DE PROCESO MITOTICO DE ORIGEN INTESTINAL A NIVEL DE REGION RECTOSIGMOIDEA, POR LO QUE SE INDICA TAMBIEN VALORACION AMBULATORIA POR ONCOLOGIA. SE INDICA ALTA MEDICA. SE DAN ORDENES DE EGRESO, RECOMENDACIONES GENERALES Y SIGNOS DE ALARMA PARA RECONSULTAR A URGENCIAS. SE EXPLICA CONDUCTA A SEGUIR A PACIENTE Y ACOMPAÑANTE QUIENES REFIEREN ENTENDER Y ACEPTAR.


NOTAS ACLARATORIAS A EVOLUCIONES

Evolución: 115262 Hora: 13:49

Fecha	Hora	Usuario	Firma

Paciente:	CC - 78291822 MAURY BERMUDEZ PABLO SEGUNDO
Diagnóstico:	10:52: ESTENOSIS DE RECTO SUPERIOR DE ORIGEN A DETERMINAR DIARREA PERSISTENTE HEMORRAGIA DE VIAS DIGESTIVAS BAJAS HIPERTENSION ARTERIAL POR HC 19:59: : : : : : CIRUGIA GENERAL : : : : : DX PSEUDO OBSTRUCCION INTESTINAL MECANICA BAJA ***MASA RECTOSIGMOIDEA - ESTENOSIS RECTO SUPERIOR DNT AGUDA HIPERTENSION ARTERIAL
Subjetivos:	10:52: PACIENTE REFIERE QUE PASO REGULAR NOCHE DIARREA PERSISTENTE NIEGA DOLOR U OTRA SINTOMATOLOGIA 19:59: DEPOSICIONES DIARREICAS DE 1 MES DE EVOL
Descripción física:	10:52: NORMOCEFALO, PUPILAS ISOCORICAS NORMOREACTIVAS A LA LUZ, MUCOSA ORAL HUMEDA, CUELLO MOVIL SIN ADENOPATIAS, TORAX SIMETRICO, NORMOEXPANSIBLE, RUIDOS CARDIACOS RITMICOS SIN SOPLOS, MURMULLO VESICULAR UNIVERSAL SIN SOBREGREGADOS, ABDOMEN: BLANDO, DEPRESIBLE, NO DOLOROSO A LA PALPACION, NO SIGNOS DE IRRITACION PERITONEAL, GENITOURINARIO: GENITALES EXTERNOS NORMOCONFIGURADOS PARA EDAD Y SEXO, REGION ANAL SIN PRESENCIA DE HEMORROIDES EXTERNAS, NI FISURAS ANALES, SIN ESTIGMAS DE SANGRADO, RESTOS FECALIS, EXTREMIDADES: SIMETRICAS EUTROFICAS MOVILES, LLENADO CAPILAR MENOR A DOS SEGUNDOS. SNC: SIN DEFICIT MOTOR O SENSITIVO APARENTE, GLASGOW 15/15. 19:59: MUCOSA ORAL HUMEDA CUELLOMOVIL SIN MASA CARDIOPULMONAR NORMAL ABDOMEN BLANDO DEPREIBSLE MARCO COLICO IZQUIERDO DOLOROSO
Paraclínicos:	10:52: 19:59: .
Procedimientos:	10:52: PENDIENTE TAC DE ABDOMEN CON DOBLE CONTRASTE P/ REPORTE DE BIOPSIAS DE LA MUCOSA RECTAL 19:59: .
Tratamiento:	10:52: HOSPITALIZAR EN SALA GENERAL NADA VIA ORAL HASTA REALIZACION DE TAC ABDOMEN POSTERIOR A ESTUDIO: DIETA HIPOSODICA LIQUIDA Y AVANZAR A BLANDA SEGUN TOLERANCIA HARTMANN PASAR A RAZON DE 80CC/HR LOSARTAN 50 MG CADA 12 HORAS AMLODIPINO 10MG VO DIA PENDIENTE TAC DE ABDOMEN CON DOBLE CONTRASTE P/ REPORTE DE BIOPSIAS DE LA MUCOSA RECTAL ECOGRAFIA ABDOMINAL TOTAL ***SUSPENDER*** SEGUIMIENTO POR MEDICINA INTERNA CUIDADOS DE ENFERMERIA CONTROL DE SIGNOS VITALES AVISAR CAMBIOS 19:59: .
Análisis:	10:52: PACIENTE MASCULINO DE 60 AÑOS DE EDAD CON ESTANCIA EN SALA GENERAL BAJO DIAGNOSTICOS YA DESCRITOS. ACTUALMENTE SE ENCUENTRA EN REGULARES CONDICIONES GENERALES, AFEBRIL, SIGNOS VITALES ESTABLES, NO SIGNOS DE SIRS. PRESENTA DIARREA PERSISTENTE Y SENSACION DE DISCONFORT. SE ENCUENTRA EN SEGUIMIENTO CON MEDICINA INTERNA, QUIEN DADA INDICACION DE DE TAC DE ABDOMEN PARA DETERMINAR ORIGEN DE ESTENOSIS DE RECTO SUPERIOR, SE INDICA SUSPENDER ECOGRAFIA DE ABDOMEN. SE ENCUENTRA A LA ESPERA DE REALIZACION DE LA MISMA EN PREPARACION CON CONTRASTE, POR LO CUAL SE SUSPENDE VIA ORAL E INICIA MANEJO CON LEV. SE DA CONTINUIDAD A RESTO DE MANEJO MEDICO PREVIAMENTE INSTAURADO ATENTO A CAMBIOS Y EVOLUCION CLINICA DE PACIENTE 19:59: SE TRATA DE PACIENTE ADULTO 60 AÑOS CON DIARREA 1 MES DE EVOL ASOCIADO A INAPETENCIA + PERDIDA 10 KG APROX CON COLONOSCOPIA QUE INFORMA ESTENOSIS DE RECTO SUPERIOR (TOMAN MUESTRAS) A 12 CM DE MARGEN ANAL, TOMOGRAFIA EN LA CUAL SE EVIDENCIA ENGROSAMIENTO RECTOSIGMOIDEO CON FRANCA ESTENOSIS POR LO CUAL SE CONSIDERA QUE EL PACIENTE REQUIERE MANEJO DERIVATIVO CON COLOSTOMIA. SE LE EXPLICA A PACIENTE Y FAMILIAR (ESPOSA) MANEJO MEDICO QUIRURGICO DERIVATIVO. PLAN SS COLOSTOMIA DERIVATIVA NADA VIA ORAL SSN 80CC HORA OMEPRAZOL 40 MG IV CADA 12 HRS SS HEMOGRAMA - TP TPT CREATININA BUN SS VAL POR ANESTESIA SS RESERVA 3 UND GRE SS CAMA UCI POSTQUIRURGICA

NOTAS ACLARATORIAS A EVOLUCIONES

Evolución: 115000 Hora: 10:52			
Fecha	Hora	Usuario	Firma
2022-06-25	10:55	CARMEN RUIZ AYAZO	
Nota: ***NOTA MEDICA*** SE SOLICITA VALORACION POR CIRUGIA GENERAL			

2022/06/26

Paciente:	CC - 78291822 MAURY BERMUDEZ PABLO SEGUNDO
Diagnóstico:	09:33: DX PSEUDO OBSTRUCCION INTESTINAL MECANICA BAJA ***MASA RECTOSIGMOIDEA - ESTENOSIS RECTO SUPERIOR DNT AGUDA HIPERTENSION ARTERIAL 18:59: POP DE COLOSTOMIA 26/06/22 PSEUDO OBSTRUCCION INTESTINAL MECANICA BAJA ***MASA RECTOSIGMOIDEA - ESTENOSIS RECTO SUPERIOR DNT AGUDA HIPERTENSION ARTERIAL
Subjetivos:	09:33: 18:59: *****NOTA POSTOPERATORIA*****
Descripción física:	09:33: NORMOCEFALO, PUPILAS ISOCORICAS NORMOREACTIVAS A LA LUZ, MUCOSA ORAL HUMEDA, CUELLO MOVIL SIN ADENOPATIAS, TORAX SIMETRICO, NORMOEXPANSIBLE, RUIDOS CARDIACOS RITMICOS SIN SOPLOS, MURMULLO

	<p>VESICULAR UNIVERSAL SIN SOBREGREGADOS, ABDOMEN: BLANDO, DEPRESIBLE, MARCO COLICO IZQUIERDO DOLOROSO A LA PALPACION NO SIGNOS DE IRRITACION PERITONEAL, GENITOURINARIO: GENITALES EXTERNOS NORMOCONFIGURADOS PARA EDAD Y SEXO, REGION ANAL SIN PRESENCIA DE HEMORROIDES EXTERNAS, NI FISURAS ANALES, SIN ESTIGMAS DE SANGRADO, RESTOS FECALIS, EXTREMIDADES: SIMETRICAS EUTROFICAS MOVILES, LLENADO CAPILAR MENOR A DOS SEGUNDOS. SNC: SIN DEFICIT MOTOR O SENSITIVO APARENTE, GLASGOW 15/15.</p> <p>18:59: NORMOCEFALO, PUPILAS ISOCORICAS NORMOREACTIVAS A LA LUZ, MUCOSA ORAL HUMEDA, CUELLO MOVIL SIN ADENOPATIAS, TORAX SIMETRICO, NORMOEXPANSIBLE, RUIDOS CARDIACOS RITMICOS SIN SOPLOS, MURMULLO VESICULAR UNIVERSAL SIN SOBREGREGADOS, ABDOMEN: CON PRESENCIA DE BOLSA DE COLOSTOMIA EN FLANCO IZQUIERDO, HERIDA QUIRURGICA SUTURADA EN LINEA MEDIA CON APOSITOS LIMPIOS, BLANDO, DEPRESIBLE, DOLOR A LA PALPACION CERCA A HERIDA QUIRURGICA Y COLOSTOMIA, NO SIGNOS DE IRRITACION PERITONEAL, GENITOURINARIO: GENITALES EXTERNOS NORMOCONFIGURADOS PARA EDAD Y SEXO, REGION ANAL SIN PRESENCIA DE HEMORROIDES EXTERNAS, NI FISURAS ANALES, SIN ESTIGMAS DE SANGRADO, EXTREMIDADES: SIMETRICAS EUTROFICAS MOVILES, LLENADO CAPILAR MENOR A DOS SEGUNDOS. SNC: SIN DEFICIT MOTOR O SENSITIVO APARENTE, GLASGOW 15/15.</p>
Paraclínicos:	<p>09:33: COLONOSCOPIA QUE INFORMA ESTENOSIS DE RECTO SUPERIOR (TOMAN MUESTRAS) A 12 CM DE MARGEN ANAL. TOMOGRAFIA EN LA CUAL SE EVIDENCIA ENGROSAMIENTO RECTOSIGMOIDEO CON FRANCA ESTENOSIS</p> <p>18:59: -</p>
Procedimientos:	<p>09:33: -</p> <p>18:59: -</p>
Tratamiento:	<p>09:33: HOSPITALIZAR EN SALA GENERAL DIETA LIQUIDA SSN PASAR A RAZON DE 80CC/HR LOSARTAN 50 MG CADA 12 HORAS AMLODIPINO 10MG VO DIA OMEPRAZOL 40 MG IV CADA 12 HRS P/R TAC DE ABDOMEN CON DOBLE CONTRASTE P/ REPORTE DE BIOPSIAS DE LA MUCOSA RECTAL P/ HEMOGRAMA - TP TPT CREATININA BUN P/ CUPO QX PARA COLOSTOMIA DERIVATIVA. P/ VALORACION PREANESTESICA RESERVA 3 UND GRE CAMA UCI POSTQUIRURGICA SEGUIMIENTO POR CIRUGIA GENERAL SEGUIMIENTO POR MEDICINA INTERNA CUIDADOS DE ENFERMERIA CONTROL DE SIGNOS VITALES AVISAR CAMBIOS</p> <p>18:59: HOSPITALIZADO EN SALA GENERAL SSN 80 CC/H SUSPENDER AL TOLERAR DIETA DIETA LIQUIDA EN 4 HORAS OMEPRAZOL 40 MG IV CADA 24 HORAS DIPIRIONA 1 GR CADA 8 HORAS:::NUEVO::: AMPICILINA SULBACTAM 1.5 GR CADA 6 HORAS FI: 26/06/22:::NUEVO::: ACETAMINOFEN 500 MG CADA 6 HORAS :::NUEVO::: TRAMADOL 50 MG IV CADA 12 HORAS:::NUEVO::: LOSARTAN 50 MG CADA 12 HORAS AMLODIPINO 10MG VO DIA P/R TAC DE ABDOMEN CON DOBLE CONTRASTE P/ REPORTE DE BIOPSIAS DE LA MUCOSA RECTAL P/ HEMOGRAMA - TP TPT CREATININA BUN SEGUIMIENTO POR CIRUGIA GENERAL SEGUIMIENTO POR MEDICINA INTERNA CUIDADOS DE ENFERMERIA CONTROL DE SIGNOS VITALES AVISAR CAMBIOS</p>
Análisis:	<p>09:33: PACIENTE MASCULINO DE 60 AÑOS DE EDAD CON ESTANCIA EN SALA GENERAL, CON DIAGNOSTICOS ANOTADOS, ACTUALMENTE EN REGULARES CONDICIONES GENERALES, AFEBRIL, SIGNOS VITALES ESTABLES, NO SIGNOS DE SIRS. PRESENTA DIARREA PERSISTENTE Y SENSACION DE DISCONFORT. QUIEN SE LE REALIZO TOMOGRAFIA DE ABDOMEN CON CONTRASTE EN LA CUAL SE EVIDENCIA ENGROSAMIENTO RECTOSIGMOIDEO CON ESTENOSIS FRANCA, POR LO QUE SE CONSIDERÓ SOLICITAR CUPO QUIRURGICO PARA COLOSTOMIA DERIVATIVA, PENDIENTE AUTORIZACION POR EPS, PENDIENTE ADEMAS REPORTE DE TAC DE ABDOMEN CON CONTRASTE, DE BIOPSIAS DE MUCOSA RECTAL Y REPORTE DE PARACLINICOS PREQUIRURGICOS, PARA VALORACION POR ANESTESIOLOGIA, SE DA CONTINUIDAD A RESTO DE MANEJO MEDICO PREVIAMENTE INSTAURADO ATENTO A CAMBIOS Y EVOLUCION CLINICA DE PACIENTE. SE EXPLICA A PACIENTE QUIEN REFIERE ENTENDER Y ACEPTAR.</p> <p>18:59: PACIENTE MASCULINO DE 60 AÑOS DE EDAD CON ESTANCIA EN SALA GENERAL, CON DIAGNOSTICOS ANOTADOS, ACTUALMENTE EN REGULARES CONDICIONES GENERALES, AFEBRIL, SIGNOS VITALES ESTABLES, NO SIGNOS DE SIRS, EN SU POSTOPERATORIO EL DIA DE COLOSTOMIA, CON BUENA EVOLUCION. SE MODIFICA ANALGESIA, SE INICIA ANTIBIOTICOTERAPIA POR PROCEDIMIENTO QUIRURGICO, Y SE ORDENA INICIAR DIETA LIQUIDA A LAS 4 HORAS, RESTO DE ORDENES IGUALES, PENDIENTE ADEMAS REPORTE DE TAC DE ABDOMEN CON CONTRASTE, DE BIOPSIAS DE MUCOSA RECTAL Y REPORTE DE PARACLINICOS DEL DIA DE AYER, ATENTOS A CAMBIOS Y EVOLUCION CLINICA DE PACIENTE. SE EXPLICA A PACIENTE Y FAMILIAR QUIENES REFIERE ENTENDER Y ACEPTAR.</p>

2022/06/27

Paciente:	CC - 78291822 MAURY BERMUDEZ PABLO SEGUNDO
Diagnóstico:	<p>11:48: POP DE COLOSTOMIA 26/06/22 PSEUDO OBSTRUCCION INTESTINAL MECANICA BAJA ***MASA RECTOSIGMOIDEA - ESTENOSIS RECTO SUPERIOR DNT AGUDA HIPERTENSION ARTERIAL</p> <p>14:55: ::::: CIRUGIA GENERAL ::::: DX 1 POP DE COLOSTOMIA DERIVATIVA 2 ESTENOSIS UNION RECTOSIGMOIDEA - RECTO SUPERIOR 3 TUMOR DE RECTO SUPERIOR EN ESTUDIO</p> <p>18:00: POP DE COLOSTOMIA 26/06/22 PSEUDO OBSTRUCCION INTESTINAL MECANICA BAJA ***MASA RECTOSIGMOIDEA - ESTENOSIS RECTO SUPERIOR DNT AGUDA HIPERTENSION ARTERIAL</p>
Subjetivos:	<p>11:48: PACIENTE REFIERE ESTORNUDOS OCASIONALES, RINORREA HIALINA NIEGA DOLOR PCTE FEBRIL</p> <p>14:55: REFIERE SENTIRSE BIEN</p> <p>18:00: REFIERE ESCALOFRIOS FIEBRE ESTORNUDOS Y RINORREA HIALINA</p>

Descripción física:	<p>11:48: NORMOCEFALO, PUPILAS ISOCORICAS NORMOREACTIVAS A LA LUZ, MUCOSA ORAL HUMEDA, CUELLO MOVIL SIN ADENOPATIAS, TORAX SIMETRICO, NORMOEXPANSIBLE, RUIDOS CARDIACOS RITMICOS SIN SOPLOS, MURMULLO VESICULAR UNIVERSAL SIN SOBREGREGADOS, ABDOMEN: CON PRESENCIA DE BOLSA DE COLOSTOMIA EN FLANCO IZQUIERDO, HERIDA QUIRURGICA SUTURADA EN LINEA MEDIA CON APOSITOS LIMPIOS, BLANDO, DEPRESIBLE, DOLOR A LA PALPACION CERCA A HERIDA QUIRURGICA Y COLOSTOMIA, NO SIGNOS DE IRRITACION PERITONEAL, GENITOURINARIO: GENITALES EXTERNOS NORMOCONFIGURADOS PARA EDAD Y SEXO, REGION ANAL SIN PRESENCIA DE HEMORROIDES EXTERNAS, NI FISURAS ANALES, SIN ESTIGMAS DE SANGRADO, EXTREMIDADES: SIMETRICAS EUTROFICAS MOVILES, LLENADO CAPILAR MENOR A DOS SEGUNDOS. SNC: SIN DEFICIT MOTOR O SENSITIVO APARENTE, GLASGOW 15/15.</p> <p>14:55: HERIDA QUIRURGICA EN BUEN ESTADO NO EXUDADO - LIMPIA SIN SANGRADO ABDOMEN BLANDO DEPRESIBLE SIN IRRITACION PERITONEAL</p> <p>18:00: NORMOCEFALO, PUPILAS ISOCORICAS NORMOREACTIVAS A LA LUZ, MUCOSA ORAL HUMEDA, CUELLO MOVIL SIN ADENOPATIAS, TORAX SIMETRICO, NORMOEXPANSIBLE, RUIDOS CARDIACOS RITMICOS SIN SOPLOS, MURMULLO VESICULAR UNIVERSAL SIN SOBREGREGADOS, ABDOMEN: CON PRESENCIA DE BOLSA DE COLOSTOMIA EN FLANCO IZQUIERDO, HERIDA QUIRURGICA SUTURADA EN LINEA MEDIA CON APOSITOS LIMPIOS, BLANDO, DEPRESIBLE, DOLOR A LA PALPACION CERCA A HERIDA QUIRURGICA Y COLOSTOMIA, NO SIGNOS DE IRRITACION PERITONEAL, GENITOURINARIO: GENITALES EXTERNOS NORMOCONFIGURADOS PARA EDAD Y SEXO, REGION ANAL SIN PRESENCIA DE HEMORROIDES EXTERNAS, NI FISURAS ANALES, SIN ESTIGMAS DE SANGRADO, EXTREMIDADES: SIMETRICAS EUTROFICAS MOVILES, LLENADO CAPILAR MENOR A DOS SEGUNDOS. SNC: SIN DEFICIT MOTOR O SENSITIVO APARENTE, GLASGOW 15/15.</p>
Paraclínicos:	<p>11:48: S/S HEMOGRAMA</p> <p>14:55: .</p> <p>18:00: S/S INONOGRAMA CONTROL</p>
Procedimientos:	<p>11:48: S/S RX TORAX</p> <p>14:55: .</p> <p>18:00: .</p>
Tratamiento:	<p>11:48: HOSPITALIZADO EN SALA GENERAL SSN 80 CC/H SUSPENDER AL TOLERAR DIETA DIETA LIQUIDA EN 4 HORAS OMEPRAZOL 40 MG IV CADA 24 HORAS DIPIRIONA 1 GR CADA 8 HORAS::NUEVO:: AMPICILINA SULBACTAM 1.5 GR CADA 6 HORAS FI: 26/06/22:: D1 ACETAMINOFEN 1GR CADA 8HRS **MODIFICADO** TRAMADOL 50 MG IV CADA 12 HORAS LOSARTAN 50 MG CADA 12 HORAS AMLODIPINO 10MG VO DIA S/S HEMOGRAMA CONTROL S/S RX TORAX AP/ LATERAL P/R TAC DE ABDOMEN CON DOBLE CONTRASTE P/ REPORTE DE BIOPSIAS DE LA MUCOSA RECTAL SEGUIMIENTO POR CIRUGIA GENERAL SEGUIMIENTO POR MEDICINA INTERNA CUIDADOS DE ENFERMERIA CONTROL DE SIGNOS VITALES AVISAR CAMBIOS</p> <p>14:55: HOSPITALIZACION DIETA CORRIENTE CATETER AMPICILINA SULB 3GR IV CADA 8 HRS ACETMAINOFEN 500MG TAB CADA 6 HRS OMEPRAZOL 20 MG ORAL ELECTROLITOS CONTROL</p> <p>18:00: HOSPITALIZADO EN SALA GENERAL SSN 80 CC/H SUSPENDER AL TOLERAR DIETA DIETA CONVENCIONAL **MODIFICADO** OMEPRAZOL 20 MG VO CADA 24 HORAS**MODIFICADO** DIPIRIONA 1 GR CADA 8 HORAS::PRN-: **MODIFICADO** AMPICILINA SULBACTAM 1.5 GR CADA 6 HORAS FI: 26/06/22:: ACETAMINOFEN 1GR CADA 8HRS TRAMADOL 50 MG IV CADA 12 HORAS **SUSPENDER** LOSARTAN 50 MG CADA 12 HORAS AMLODIPINO 10MG VO DIA S/S INONOGRAMA CONTROL P/ REPORTE RX TORAX P/R OFICIAL TAC DE ABDOMEN CON DOBLE CONTRASTE P/ REPORTE DE BIOPSIAS DE LA MUCOSA RECTAL SEGUIMIENTO POR CIRUGIA GENERAL SEGUIMIENTO POR MEDICINA INTERNA CUIDADOS DE ENFERMERIA CONTROL DE SIGNOS VITALES AVISAR CAMBIOS</p>
Análisis:	<p>11:48: PACIENTE MASCULINO DE 60 AÑOS DE EDAD CON ESTANCIA EN SALA GENERAL, BAJO DIAGNOSTICOS DESCRITOS, ACTUALMENTE EN REGULARES CONDICIONES GENERALES, FEBRIL, CIFRAS TENSIONALES ELEVADAS, RESTO DE SIGNOS VITALES ESTABLES, NO SIGNOS DE SIRS, SE ENCUENTRA SU POSTOPERATORIO DE COLOSTOMIA REALIZADA EL DIA DE AYER, EN EL MOMENTO SIN PRESENTAR COMPLICACIONES. ACTUALMENTE SE ENCUENTRA RECIBIENDO TERAPIA ANTIBIOTICA CON AMPICILINA SULBACTAM, HOY DIA 1 DE MANEJO. REFIERE PRESENTAR ESTORNUDOS OCASIONALES ACOMPAÑADOS DE RINORREA HIALINA. SE ENCUENTRA EN SEGUIMIENTO POR CIRUGIA GENERAL, ESPECIALISTA TRATANTE INDICA REALIZAR RADIOGRAFIA DE TORAX Y HEMOGRAMA PARA EVALUAR ESTADO INFECCIOSO Y CARDIOPULMONAR DE PACIENTE QUIEN PRESENTA SINTOMATOLOGIA RESPIRATORIA. SE ENCUENTRA A LA ESPERA DE REPORTE DE TAC DE ABDOMEN CON CONTRASTE, DE BIOPSIAS DE MUCOSA RECTAL. SE DA CONTINUIDAD A MANEJO MEDICO PREVIAMENTE INSTAURADO, ATENTOS A CAMBIOS Y EVOLUCION CLINICA DE PACIENTE.</p> <p>14:55: SE TRATA DE PACIENTE ADULTO POP DE COLOSTOMIA DERIVATIVA EN ASA - HERIDA QUIRURGICA EN BUEN ESTADO - COLOSTOMIA FUNCIONAL, HEMOGRAMA CONTROL POP SIN LEUCOCITOSIS NI SIDN ANEMICO SE CONSIDERA EN ESTOS MOMENTOS CONTROL DE ELECTROLITOS VIGILANCIA DE TOLERANCIA VIA ORAL PARA DEFINIR EGRESO</p> <p>18:00: PACIENTE MASCULINO DE 60 AÑOS CON ESTANCIA EN SALA GENERAL BAJO DIAGNOSTICOS YA DESCRITOS. EN EL MOMENTO SE ENCUENTRA A PACIENTE FEBRIL POR LO CUAL SE INDICA MANEJO ANTIPIRETIICO + MEDIOS FISICOS LOCALES. PACIENTE ES VALORADO POR CIRUJANO GENERAL TRATANTE, EL CUAL REVISLA HERIDA QUIRURGICA, VERIFICANDO ADECUADO ESTADO DE LA MISMA, CON COLOSTOMIA FUNCIONAL. DE MOMENTO SOLICITA REALIZACION DE ELETROLITROS PARA DESCARTAR ALTERACIONES EN LOS MISMOS, CON RESULTADOS POSIBLE EGRESO DE PACIENTE. SE AJUSTA MANEJO ANALGESICO Y SE DA CONTINUIDAD A MANEJO MEDICO PREVIAMENTE INSTAURADO, ATENTOS A CAMBIOS Y EVOLUCION CLINICA DE PACIENTE.</p>

2022-06-28

13:57

DANIEL BECERRA MEJIA



Daniel Becerra Mejia
Médico

Nota:
SE ADICIONA INCAPACIDAD MEDICA POR 30 DIAS AL PLAN.

OBSERVACION

DATOS DE EGRESO

DIAGNOSTICO EGRESO

Z988 - OTROS ESTADOS POSTQUIRURGICOS ESPECIFICADOS


FECHA Y HORA DE EGRESO

2022/06/28 - 13:58

FECHA Y HORA DE MUERTE

ESTADO EGRESO

VIVO



Daniel Becerra Mejia
Médico

MEDICO
DANIEL BECERRA MEJIA - Esp:
MEDICINA GENERAL - Reg Médico:
1143378399



MEDICO ESPECIALISTA
RICARDO ANDRES LIENDO HERRERA -
Esp: CIRUGIA GENERAL - Reg Médico:
73211226

CLINICA HIGEA I.P.S. S.A.

Código del Prestador: 130010206701 Nit: 900027397-0



Dirección: ambres cra 41 N 27-92

Teléfono: 6691870

Web: www.clinicahigeaips.com

Email: clinicahigeagerencia@hotmail.com

Fecha de Impresión: 2022/06/28 13:57:14

Impreso por: DBECERRA

ORDEN DE INCAPACIDAD

Datos del Paciente

Identificación: CC - 78291822 **Paciente:** MAURY BERMUDEZ PABLO SEGUNDO
Fecha Ingreso: 2022/06/21 **Hora Ing:** 08:00 **Ingreso:** 448271
Fecha Atencion: 2022/06/21 09:27
Fecha Naci: 1962-01-25 **Edad:** 60 años **Sexo:** M
Nro.Historia CC78291822 **Tipo Usuario:** Cotizante
Telefono: 3145571676-3113494680 **Estrato:** EXCENTO DE PAGO **Municipio:**CARTAGENA
Dirección: TRANS 49 # 10-21 **Estado Civil:** Casado/a
Empresa: SALUD TOTAL EPS-S S.A.
Contrato: SALUD TOTAL S.A SOAT 2018-25% CONTRIBUTIVO
Ocupación: ADULTO MAYOR
Acompañante: NERY PADILLA **Tel. Acompañante:** 3145571676-3113494680
Responsable: NERY PADILLA
Parentesco: **Tel. Responsable:** 3145571676-3113494680
Dirección: BARRIO NUEVO
BOSQUE TRANS
49 # 10-21

Orden de Incapacidad N°: 2457

Servicio: 06 - HOSPITALIZACION


Fecha: 2022/06/21 **Duración:** 30 días
Fecha Vcto: 2022/07/20
Tipo: SOAT **Prórroga:** NO
Médico: DANIEL BECERRA MEJIA Registro : 1143378399
Diagnóstico: R104 - OTROS DOLORES ABDOMINALES Y LOS NO ESPECIFICADOS

Resumen:

POP DE COLOSTOMIA DERIVATIVA 26/06/22
PSEUDOOBSTRUCCION INTESTINAL MECANICA BAJA
MASA RECTOSIGMOIDEA EN ESTUDIO - ESTENOSIS RECTO SUPERIOR
DNT AGUDA
HIPERTENSION ARTERIAL CRONICA

INCAPACIDAD MEDICA PR 30 DIAS

PACIENTE MASCULINO DE 60 AÑOS DE EDAD QUIEN SE ENCUENTRA HOSPITALIZADO BAJO CONTEXTO DE DIAGNOSTICOS ANOTADOS, SE ENCUENTRA ACTUALMENTE, CONCIENTE, ALERTA, ORIENTADO GLOBALMENTE, SIN VARIABLES DE SRIS ACTIVAS, CON SIGNOS VITALES EN METAS, SIN NUEVOS PICOS FEBRILES, CON RESOLUCION DEL MALESTAR GENERAL Y CRIDIAFORESIS, HEMODINAMICAMENTE ESTABLE, TOLERANDO OXIGENO AMBIENTE Y VIA ORAL DE FORMA ADECUADA, ES VALORADO EL DIA DE HOY POR CX GENERAL (DR LIENDO) QUIEN CONSIDERA EVOLUCION FAVORABLE DE SU POP, Y REPORTA PARACLINICOS DE EXTENSION SOLCITADOS CON RESULTADOS DENTRO DE RANGO NORMAL, ADEMAS SE REPORTA TAC DE ABDOMEN CON CONTRASTE CON HALLAZGOS SUGESTIVOS DE PROCESO MITOTICO DE ORIGEN INTESTINAL A NIVEL DE REGION RECTOSIGMOIDEA, POR LO QUE SE INDICA TAMBIEN VALORACION AMBULATORIA POR ONCOLOGIA. SE INDICA ALTA MEDICA. SE DAN ORDENES DE EGRESO, RECOMENDACIONES GENERALES Y SIGNOS DE ALARMA PARA RECONSULTAR A URGENCIAS. SE EXPLICA CONDUCTA A SEGUIR A PACIENTE Y ACOMPAÑANTE QUIENES REFIEREN ENTENDER Y ACEPTAR.



Daniel Becerra Mejia
Médico

ATENDIDO POR

DANIEL BECERRA MEJIA - Esp: MEDICINA GENERAL - Reg Médico: 1143378399

INFORMACIÓN GENERAL

Fecha de impresión: 07/07/2022 12:53:00 p. m.
Administradora: SALUD TOTAL S.A E.P.S.
Administrador: PABLO SEGUNDO MURRY BERNADES

EPICRISIS

SIGNOS VITALES PACIENTE NO HAYA RECIBIDO MANEJO YA QUE SE ENCONTRABA MALA VÍA ORAL DEBIDO A ESTUDIO DE IMAGEN QUE TENIA PERDIDA EN SENDIMIENTO POR FLEUMON PERI- EPIGLOTTICA EN QUIEN SE SIGURO OPTIMIZO MANEJO QUIRURGICO CONTROLADO PROCESO INFECCIOSO DE ISO SUPRABONAL DADO QUE NO SE DESCARTARÍA DIFUSIÓN DE INFECCIÓN PERI A LO ANTERIOR PERI A LO ANTERIOR CONTROLADO CON UN MANEJO DE HIPERBARIOMIOPLEXIA SE ORGANA EN LA OTRA DE HOR PARACENTRICA CONTROLADO CON UN MANEJO DE HIPERBARIOMIOPLEXIA MANEJO DE HIPERBARIOMIOPLEXIA SE ORGANA EN LA OTRA DE HOR PARACENTRICA CONTROLADO CON UN MANEJO DE HIPERBARIOMIOPLEXIA MANEJO DE HIPERBARIOMIOPLEXIA SE ORGANA EN LA OTRA DE HOR PARACENTRICA CONTROLADO CON UN MANEJO DE HIPERBARIOMIOPLEXIA

Fecha: 09/07/2022 11:04:07. Historia Evolución Clínica General. Prestador: CESAR ALQUISTO VERGARA VERGARA. Especialidad: CIRUGIA GENERAL

Problemática

PROBLEMA

- Paciente masculino de 60 años de edad, con diagnósticos:
1. Infección de sitio operatorio superficial en resolución
2. Adenocarcinoma primario diferenciado de recto T1N1DMX3
3. POX colostomia en asa (24/06/2022)
4. POX colostomia en asa (20/07/2022)
5. Síndrome constitucional
6. Síndrome constitucional
7. Hipodermia leve residual
Subjetivo:
Paciente mejora del dolor, refiere analizar flacos y ausencia de producción de la colostoma, nioga picos, heces, nioga difusa, nioga palpaciones, nioga cualquier otra sintomatología.
Objetivo:
NORMOCÉLULO, ISOCÓRICA Y PUPILAS NORMORREFLECTAS A LA LUZ ESTEREA ANTERIOR, SIN INYECCIÓN CONJUNTIVAL, NAIZ FOSAS NASALES PERMEABLES, MUCOSA ORAL HUMEDA SIN ALTERACIONES, CUELLO SÍMETRICO, MÓVIL, SIN MASA, NI MEGALIAS, NO INFLAMACIÓN QUÍRURGICA EXPANSIBLE SIN TRAJES, MUMURO VESICULAR UNIVERSAL SIN AGREGADOS, RUIDOS CARDÍACOS RÍTMICOS SIN SOPLOS. En abdomen se evidencia herida quirúrgica mediana sin salida de secreción, con mejoría del edema, colostoma permeable, con ausencia de producción de material fecal, peristaltismo presente, abdomen con ligera distensión, dolor a la palpación profunda peritoneal, no masas, no megalias, no signos de infección peritoneal, pulso pericardio posterior lateral negativo. Examen de las sínderesas entéricas sin edema, pulsos periféricos presentes simétricos, llenado capilar menor de 2 segundos. Sistema nervioso central sin alteraciones Glasgow 15/15.

Análisis

Presente cursando la séptima década de la vida, en contexto de tumor maligno ya que en estudio adenocarcinoma primario diferenciado, con POX de colostomia en asa (24/06/2022). POX de colostomia en asa (20/07/2022). Actualmente, buena tolerancia a la colostoma, nioga picos, heces, nioga difusa, nioga palpaciones, nioga cualquier otra sintomatología. En espera de imágenes para caracterización de proceso tumoral, con imágenes de nioga y evolución clínica.

Fecha: 09/07/2022 12:30:11. Historia Evolución Clínica General. Prestador: ORLANDO SANDINO OMAÑA. Especialidad: MEDICINA INTERNA

Problemática

PACIENTE

PACIENTE MASCULINO DE 60 AÑOS DE EDAD, CON DIAGNÓSTICOS: 1. INYECCIÓN DE SITO OPERATORIO SUPERFICIAL EN RESOLUCIÓN 2. ADENOCARCINOMA PRIMARIO DIFERENCIADO DE RECTO T1N1DMX3. POX COLOSTOMIA EN ASA (24/06/2022). 4. POX REMODELACIÓN DE COLOSTOMIA (20/07/2022). 5. SÍNDROME CONSTITUCIONAL E LESIÓN RENAL AGUDA (24/06/2022). 7. HIPERBARIOMIOPLEXIA.
Subjetivo:
REFIERE PEGAR BURNANOCHE
Objetivo:
TA: 150/90. FC: 70. LPM: FR: 19 RPM. SAT: 99%. OXÍGENO AMBIENTE
NORMOCÉLULO, ISOCÓRICA Y PUPILAS NORMORREFLECTAS A LA LUZ ESTEREA ANTERIOR, SIN INYECCIÓN CONJUNTIVAL, NAIZ FOSAS NASALES PERMEABLES, MUCOSA ORAL HUMEDA SIN ALTERACIONES, CUELLO SÍMETRICO, MÓVIL, SIN MASA, NI MEGALIAS, NO INFLAMACIÓN QUÍRURGICA EXPANSIBLE SIN TRAJES, MUMURO VESICULAR UNIVERSAL SIN AGREGADOS, RUIDOS CARDÍACOS RÍTMICOS SIN SOPLOS. En abdomen se evidencia herida quirúrgica mediana sin salida de secreción, con mejoría del edema, colostoma permeable, con ausencia de producción de material fecal, peristaltismo presente, abdomen con ligera distensión, dolor a la palpación profunda peritoneal, no masas, no megalias, no signos de infección peritoneal, pulso pericardio posterior lateral negativo. Examen de las sínderesas entéricas sin edema, pulsos periféricos presentes simétricos, llenado capilar menor de 2 segundos. Sistema nervioso central sin alteraciones Glasgow 15/15.

06-07-22
LEUC 12.4 NEUT 76.2 UN# 1.61; HB 13.4; HTC 42.3; VCM 88.2; HCM 28.3; CCMA 31.7; DE 13.7; PLAC 610

BU 18. CREAT 1.69
NA 135. K3.5. CL 99

03-07-22: VA: 133; K: 3.8; CL: 99

Análisis

PACIENTE MASCULINO EN LA SÉPTIMA DÉCADA DE LA VIDA, HISTORIA CLÍNICA EN SALA GENERAL, DE SÍNDROME PROSTATITIS MULTIFOCAL EN CONTEXTO DE INFLAMACIÓN DE RECTO EN ESTUDIO HISTOPATOLÓGICO POSITIVAMENTE DIFERENCIADO CON POX DE COLOSTOMIA EN ASA (24/06/2022). 4. POX REMODELACIÓN DE COLOSTOMIA (20/07/2022). 5. SÍNDROME CONSTITUCIONAL E LESIÓN RENAL AGUDA (24/06/2022). 7. HIPERBARIOMIOPLEXIA.
MANEJO DE HIPERBARIOMIOPLEXIA SE ORGANA EN LA OTRA DE HOR PARACENTRICA CONTROLADO CON UN MANEJO DE HIPERBARIOMIOPLEXIA MANEJO DE HIPERBARIOMIOPLEXIA SE ORGANA EN LA OTRA DE HOR PARACENTRICA CONTROLADO CON UN MANEJO DE HIPERBARIOMIOPLEXIA MANEJO DE HIPERBARIOMIOPLEXIA SE ORGANA EN LA OTRA DE HOR PARACENTRICA CONTROLADO CON UN MANEJO DE HIPERBARIOMIOPLEXIA MANEJO DE HIPERBARIOMIOPLEXIA SE ORGANA EN LA OTRA DE HOR PARACENTRICA CONTROLADO CON UN MANEJO DE HIPERBARIOMIOPLEXIA

Fecha: 09/07/2022 16:08:22. Historia Evolución Clínica General. Prestador: CARLOS GUSTAVO OSORIO COVA. Especialidad: CIRUGIA GENERAL

Problemática

Paciente masculino de 60 años de edad, con diagnósticos: 1. Inyección de sitio operatorio superficial en resolución 2. Adenocarcinoma primario diferenciado de recto T1N1DMX3. POX colostomia en asa (24/06/2022). 4. POX remodelación de colostomia (20/07/2022). 5. Síndrome constitucional 6. Lesión renal aguda ANIUS con ruidos agudizados 7. Hipodermia leve residual

Subjetivo:
Paciente refiere haber pasado buena noche, refiere persistencia de ausencia de producción por colostoma

INFORMACIÓN GENERAL

Fecha de impresión: 07/07/2022 12:53:00 p. m.
Administradora: SALUD TOTAL S.A E.P.S.
Administrador: PABLO SEGUNDO MURRY BERNADES

EPICRISIS

Objetivo:
NORMOCÉLULO, ISOCÓRICA Y PUPILAS NORMORREFLECTAS A LA LUZ ESTEREA ANTERIOR, SIN INYECCIÓN CONJUNTIVAL, NAIZ FOSAS NASALES PERMEABLES, MUCOSA ORAL HUMEDA SIN ALTERACIONES, CUELLO SÍMETRICO, MÓVIL, SIN MASA, NI MEGALIAS, NO INFLAMACIÓN QUÍRURGICA EXPANSIBLE SIN TRAJES, MUMURO VESICULAR UNIVERSAL SIN AGREGADOS, RUIDOS CARDÍACOS RÍTMICOS SIN SOPLOS. En abdomen se evidencia herida quirúrgica mediana sin salida de secreción, con mejoría del edema, colostoma permeable, con ausencia de producción de material fecal, peristaltismo presente, abdomen con ligera distensión, dolor a la palpación profunda peritoneal, no masas, no megalias, no signos de infección peritoneal, pulso pericardio posterior lateral negativo. Examen de las sínderesas entéricas sin edema, pulsos periféricos presentes simétricos, llenado capilar menor de 2 segundos. Sistema nervioso central sin alteraciones Glasgow 15/15.

Análisis
Presente cursando la séptima década de la vida, en contexto de adenocarcinoma primario diferenciado T1N1DMX3, con POX de colostomia en asa (24/06/2022). POX de remodelación de colostomia (20/07/2022). Actualmente, con mejoría de dolor abdominal, buena tolerancia a la colostoma, nioga picos, heces, nioga difusa, nioga palpaciones, nioga cualquier otra sintomatología. En espera de imágenes para caracterización de proceso tumoral, con imágenes de nioga y evolución clínica.

Fecha: 07/07/2022 11:54:26. Historia Evolución Clínica General. Prestador: FRANCISCO HERREYAS SENEZ. Especialidad: CIRUGIA GENERAL

Problemática

PACIENTE

Paciente masculino de 60 años de edad, con diagnósticos: 1. Inyección de sitio operatorio superficial en resolución 2. Adenocarcinoma primario diferenciado de recto T1N1DMX3. POX colostomia en asa (24/06/2022). 4. POX remodelación de colostomia (20/07/2022). 5. Síndrome constitucional 6. Lesión renal aguda ANIUS con ruidos agudizados 7. Hipodermia leve residual
Subjetivo:
Paciente quien refiere buena tolerancia a la vía oral, nioga dolor, refiere presencia de producción por colostoma, refiere presencia de flacos.

Objetivo:

NORMOCÉLULO, ISOCÓRICA Y PUPILAS NORMORREFLECTAS A LA LUZ ESTEREA ANTERIOR, SIN INYECCIÓN CONJUNTIVAL, NAIZ FOSAS NASALES PERMEABLES, MUCOSA ORAL HUMEDA SIN ALTERACIONES, CUELLO SÍMETRICO, MÓVIL, SIN MASA, NI MEGALIAS, NO INFLAMACIÓN QUÍRURGICA EXPANSIBLE SIN TRAJES, MUMURO VESICULAR UNIVERSAL SIN AGREGADOS, RUIDOS CARDÍACOS RÍTMICOS SIN SOPLOS. En abdomen se evidencia herida quirúrgica mediana sin salida de secreción, con mejoría del edema, colostoma permeable, con ausencia de producción de material fecal, peristaltismo presente, abdomen con ligera distensión, dolor a la palpación profunda peritoneal, no masas, no megalias, no signos de infección peritoneal, pulso pericardio posterior lateral negativo. Examen de las sínderesas entéricas sin edema, pulsos periféricos presentes simétricos, llenado capilar menor de 2 segundos. Sistema nervioso central sin alteraciones Glasgow 15/15.

ANÁLISIS

Presente cursando la séptima década de la vida, en contexto de adenocarcinoma primario diferenciado T1N1DMX3, con POX de colostomia en asa (24/06/2022). POX de remodelación de colostomia (20/07/2022). Actualmente, con mejoría de dolor abdominal, buena tolerancia a la colostoma, nioga picos, heces, nioga difusa, nioga palpaciones, nioga cualquier otra sintomatología. En espera de imágenes para caracterización de proceso tumoral, con imágenes de nioga y evolución clínica.

Fecha: 07/07/2022 11:54:26. Historia Evolución Clínica General. Prestador: FRANCISCO HERREYAS SENEZ. Especialidad: CIRUGIA GENERAL

Problemática

PACIENTE

Paciente masculino de 60 años de edad, con diagnósticos: 1. Inyección de sitio operatorio superficial en resolución 2. Adenocarcinoma primario diferenciado de recto T1N1DMX3. POX colostomia en asa (24/06/2022). 4. POX remodelación de colostomia (20/07/2022). 5. Síndrome constitucional 6. Lesión renal aguda ANIUS con ruidos agudizados 7. Hipodermia leve residual
Subjetivo:
Paciente quien refiere buena tolerancia a la vía oral, nioga dolor, refiere presencia de producción por colostoma, refiere presencia de flacos.

Objetivo:

NORMOCÉLULO, ISOCÓRICA Y PUPILAS NORMORREFLECTAS A LA LUZ ESTEREA ANTERIOR, SIN INYECCIÓN CONJUNTIVAL, NAIZ FOSAS NASALES PERMEABLES, MUCOSA ORAL HUMEDA SIN ALTERACIONES, CUELLO SÍMETRICO, MÓVIL, SIN MASA, NI MEGALIAS, NO INFLAMACIÓN QUÍRURGICA EXPANSIBLE SIN TRAJES, MUMURO VESICULAR UNIVERSAL SIN AGREGADOS, RUIDOS CARDÍACOS RÍTMICOS SIN SOPLOS. En abdomen se evidencia herida quirúrgica mediana sin salida de secreción, con mejoría del edema, colostoma permeable, con ausencia de producción de material fecal, peristaltismo presente, abdomen con ligera distensión, dolor a la palpación profunda peritoneal, no masas, no megalias, no signos de infección peritoneal, pulso pericardio posterior lateral negativo. Examen de las sínderesas entéricas sin edema, pulsos periféricos presentes simétricos, llenado capilar menor de 2 segundos. Sistema nervioso central sin alteraciones Glasgow 15/15.

ANÁLISIS

Presente cursando la séptima década de la vida, en contexto de adenocarcinoma primario diferenciado T1N1DMX3, con POX de colostomia en asa (24/06/2022). POX de remodelación de colostomia (20/07/2022). Actualmente, con mejoría de dolor abdominal, buena tolerancia a la colostoma, nioga picos, heces, nioga difusa, nioga palpaciones, nioga cualquier otra sintomatología. En espera de imágenes para caracterización de proceso tumoral, con imágenes de nioga y evolución clínica.

Fecha: 07/07/2022 11:54:26. Historia Evolución Clínica General. Prestador: FRANCISCO HERREYAS SENEZ. Especialidad: CIRUGIA GENERAL

Problemática

PACIENTE

Paciente masculino de 60 años de edad, con diagnósticos: 1. Inyección de sitio operatorio superficial en resolución 2. Adenocarcinoma primario diferenciado de recto T1N1DMX3. POX colostomia en asa (24/06/2022). 4. POX remodelación de colostomia (20/07/2022). 5. Síndrome constitucional 6. Lesión renal aguda ANIUS con ruidos agudizados 7. Hipodermia leve residual
Subjetivo:
Paciente quien refiere buena tolerancia a la vía oral, nioga dolor, refiere presencia de producción por colostoma, refiere presencia de flacos.

Objetivo:

NORMOCÉLULO, ISOCÓRICA Y PUPILAS NORMORREFLECTAS A LA LUZ ESTEREA ANTERIOR, SIN INYECCIÓN CONJUNTIVAL, NAIZ FOSAS NASALES PERMEABLES, MUCOSA ORAL HUMEDA SIN ALTERACIONES, CUELLO SÍMETRICO, MÓVIL, SIN MASA, NI MEGALIAS, NO INFLAMACIÓN QUÍRURGICA EXPANSIBLE SIN TRAJES, MUMURO VESICULAR UNIVERSAL SIN AGREGADOS, RUIDOS CARDÍACOS RÍTMICOS SIN SOPLOS. En abdomen se evidencia herida quirúrgica mediana sin salida de secreción, con mejoría del edema, colostoma permeable, con ausencia de producción de material fecal, peristaltismo presente, abdomen con ligera distensión, dolor a la palpación profunda peritoneal, no masas, no megalias, no signos de infección peritoneal, pulso pericardio posterior lateral negativo. Examen de las sínderesas entéricas sin edema, pulsos periféricos presentes simétricos, llenado capilar menor de 2 segundos. Sistema nervioso central sin alteraciones Glasgow 15/15.

ANÁLISIS

Presente cursando la séptima década de la vida, en contexto de adenocarcinoma primario diferenciado T1N1DMX3, con POX de colostomia en asa (24/06/2022). POX de remodelación de colostomia (20/07/2022). Actualmente, con mejoría de dolor abdominal, buena tolerancia a la colostoma, nioga picos, heces, nioga difusa, nioga palpaciones, nioga cualquier otra sintomatología. En espera de imágenes para caracterización de proceso tumoral, con imágenes de nioga y evolución clínica.

INFORMACION GENERAL

Fecha de Impresión: 07/07/2022 12:53:00 p. m.
Administradora: SALUD TOTAL S.A. E.P.S.

Admisión: ADJ50313
Paciente: PABLO SEGUNDO MAJURY BERMUDEZ
EPTCRISIS

Ata medica Acetaminofen tableta 500 mg VO/ 6 horas por 10 dias # 40 SS cta por consulta externa con cirugía gastrointestinal oncológica (Dr. Juan Carlos Hoyos) con epine de inmunohistoquímica SS inmunohistoquímica SS biopsia de colon (Dr. Noé) 57 mm # 10 SS Biopsia de colon (Dr. Noé) 57 mm
Aplica Opciones de Enfermería: No

F114P

FRANCISCO HERRERA SAENZ
CIRUGIA GENERAL
RMI 691 - 017 - CC 73079632

 CENTRO HOSPITALARIO SERENA DEL MAR CHSM EPICRISIS

1. IDENTIFICACIÓN DEL PACIENTE					
NOMBRES:	PABLO SEGUNDO		APELLIDOS:	MAURY BERMUDEZ	
DOCUMENTO DE IDENTIFICACIÓN:					
HISTORIA CLÍNICA:	78291822	SEXO:	MASCULINO	EDAD:	60 AÑO(S)
DIRECCIÓN:	NUEVO BOSQUE TRANSVERSAL 49 #10-21		TELÉFONO:	3145571076	
DEPARTAMENTO:	BOLIVAR		MUNICIPIO:	CARTAGENA	
CONVENIO:	SALUD TOTAL - E.P.S- S.A		UBICACIÓN - CAMA Nro:	A3026	
INGRESO 1a VEZ:		ZONA:	RURAL URBANA X	REINGRESO:	MAYOR 20 DÍAS MENOR 20 DÍAS

2. INGRESO

FECHA: 2022/11/30

HORA: 21:44

Diagnosticos De Ingreso			
CÓDIGO	DESCRIPCIÓN	TIPO	PRINCIPAL
B649	ANEMIA DE TIPO NO ESPECIFICADO	IMPRESIÓN DIAGNOSTICA	SI
R522	OTRO DOLOR CRÓNICO	CONFIRMADO REPETIDO	NO
C20	TUMOR MALIGNO DEL RECTO	CONFIRMADO REPETIDO	NO

CAUSA EXTERNA DE INGRESO: ENFERMEDAD GENERAL
SERVICIO DE INGRESO: URGENCIAS

COMPLICACIONES: NO
ENFERMEDADES SOBREGREGADAS: NO

3. MOTIVO DE CONSULTA
TIENE LA HEMOGLOBINA MÁS BAJITA Y SE DESMAYÓ HOY*

4. ENFERMEDAD ACTUAL
<p>PACIENTE CON CUADRO DE 1 SEMANA DE EVOLUCIÓN, CONSISTENTE EN EXACERBACIÓN DE ASTENIA, ADINAMIA, HACE 5 HORAS EPISODIO DE DESVANECIMIENTO MIENTRAS SE ENCONTRABA SENTADO, SIN TRAUMAS, ADEMAS DOLOR CRÓNICO EN COLUMNA TOTAL Y EXTRMIDADES, NO FIEBRE, NO DIAR REA, NO EMESIS, NO SINTOMAS URINARIOS, NO OTRO SINTOMA.</p> <p>TIENE ANTECEDENTE DE ADENOCARCINOMA DE RECTO INFILTRANTE DIFUSO, METASTASICO A NIVEL OSEO CON COMPROMISO DE COLUMNA LUMBOSACRA, TORACICA, ARCOS COSTALES BILATERALES, HUMERO IZQUIERDO, ESCAPULAS, CADERA Y FEMUR, EN MANEJO CON QUIMIOTERAPIA CON INTENCIÓN PALIATIVA.</p> <p>TRAE REPORTE DE HEMOGRAMA REALIZADO 28/11/22 CON HEMOGLOBINA 4.6 HEMATOCRITO 15 PLAQUETAS 56.000 LEUCOCITOS 9300 NEUTROFILOS 66 % LINFOCITOS 26%, HABIA ESTADO EN ESTA INSTITUCIÓN DONDE SE INDICO TRANSFUSIÓN DE GLOBULOS ROJOS, PERO EL PACIENTE SE NEGÓ DADO QUE LOS FAMILIARES SON TESTIGO DE JEHOVA, HOY REFIERE QUE ACEPTA EL PROCEDIMIENTO SI ES PERTINENTE.</p> <p>REVISIÓN POR SISTEMAS: NO SÍNTOMAS CARDIOVASCULARES SÍNTOMAS RESPIRATORIOS: TOS CRÓNICA DE MAS DE UN MES DE EVOLUCIÓN. NO SÍNTOMAS URINARIOS NO SÍNTOMAS NEUROLÓGICOS</p>

5. ANTECEDENTES
<p>PERSONALES Y SOCIALES: (2022/11/09 09:51:23): OPERARIO DE PLANTA, CASADO, TIENE 3 HIJOS, PROCEDENTE Y RESIDENTE DE CARTAGENA, NO PRACTICA RELIGION. (2022/11/30 22:10:34): OPERARIO DE PLANTA, CASADO, TIENE 3 HIJOS, PROCEDENTE Y RESIDENTE DE CARTAGENA, NO PRACTICA RELIGION. (2022/12/01 03:17:29): NATURAL DE MONTELIBANO, PROCEDENTE DE CARTAGENA, DIRECCIÓN: NUEVO BOSQUE TRANSVERSAL 49 #10-21, ESCOLARIDAD: BACHILLER, OCUPACIÓN: OPERARIO DE PLANTA, ESTADO CIVIL: CASADO IDIOMA: ESPAÑOL, RELIGIÓN: TESTIGO DE JEHOVA, CONVIVE CON: ES POSA Y NIETO, NO VIAJES RECIENTES</p> <p>PATOLÓGICOS: (2022/11/09 09:51:23): ADENOCARCINOMA DE RECTO INFILTRANTE DIFUSO, METASTASICO A NIVEL OSEO EN COLUMNA LUMBOSACRA, TORACICA, ARCOS COSTALES, HUMERO IZQUIERDO, ESCAPULAS, CADERA Y FEMUR, EN QUIMIOTERAPIA CON INTENCIÓN PALIATIVA (ULTIMA 24/ 10/22) ESQUEMA A OXILIPLATINO, CAPECITABINA, DIAGNOSTICADO JUNIO 2022, HIPERTENSIÓN ARTERIAL CRÓNICA. (2022/11/30 22:10:34):ADENOCARCINOMA DE RECTO INFILTRANTE DIFUSO, METASTASICO A NIVEL OSEO EN COLUMNA LUMBOSACRA, TORACICA, ARCOS COSTALES, HUMERO IZQUIERDO, ESCAP ULAS, CADERA Y FEMUR, EN QUIMIOTERAPIA CON INTENCIÓN PALIATIVA (ULTIMA 24/ 10/22) ESQUEMA OXILIPLATINO, CAPECITABINA, DIAGNOSTICADO JUNIO 2022, HIPERTENSIÓN ARTERIAL CRÓNICA. (2022/12/01 03:17:29):ADENOCARCINOMA DE RECTO INFILTRANTE DIFUSO, METASTASI CO A NIVEL OSEO EN COLUMNA LUMBOSACRA, TORACICA, ARCOS COSTALES, HUMERO IZQUIERDO, ESCAPULAS, CADERA Y FEMUR, EN QUIMIOTERAPIA CON INTENCIÓN PALIATIVA (ÚLTIMA 24/ 10/22) ESQUEMA A OXILIPLATINO, CAPECITABINA, DIAGNOSTICADO JUNIO 2022, HIPERTENSIÓN ARTERIAL CRÓNICA DESDE HACE MAS DE 20 AÑOS</p> <p>QUIRÚRGICOS Y TRAUMÁTICOS: (2022/11/09 09:51:23): COLOSTOMIA DERIVATIVA 24/06/22 (2022/11/30 22:10:34):COLOSTOMIA DERIVATIVA 24/06/22 (2022/12/01 03:17:29):COLOSTOMIA DERIVATIVA 24/06/22</p> <p>ENFERMEDADES CON FACTOR HEREDITARIO: (2022/11/09 09:51:23): PAPÁ FALLECIO DE CÁNCER DE DE PROSTATA (2022/11/30 22:10:34):PAPÁ FALLECIO DE CÁNCER DE DE PROSTATA (2022/12/01 03:17:29):PAPÁ FALLECIO DE CÁNCER DE DE PROSTATA</p> <p>FARMACOLÓGICOS: (2022/11/09 09:51:23): ACIDO ZOLEDRONICO 4 MG CADA MES, PREGABALINA 75 MG CADA-DIA, ACETAMINOFEN POR DOLOR (2022/11/30 22:10:34): MORFINA 6 GOTAS VIA ORAL CADA 6 HORAS</p>

ACETAIMNOFEN 500 MG VIA ORAL CADA 6 HORAS
 LACTULOSA 15 ML VIA ORAL DIA
 PRE GABAIINA 150 MG VIA ORAL CADA 12 HORAS
 (2022/12/01 03:17:29): ; ÁCIDO ZOLEDRÓNICO 4 MG CADA MES (NO RECUERDA FECHA DE ULTIMA APLICACION, NIEGA APLICACION EN MES DE OCTUBRE), PREGABALINA 75 MG CADA 12 HORAS, ACETAMINOFEN POR DOLOR, LOSARTAN 50 MILIGRAMOS VIA ORAL CADA DIA, MULTIPLES MEDICAMENTOS NATURISTAS (NO RECUERDA NOMBRE)

TRANSFUSIONALES:
 (2022/11/09 09:51:23): NIEGA
 (2022/11/30 22:10:34): NIEGA
 (2022/12/01 03:17:29): NIEGA

ALERGICOS:
 (2022/11/09 09:51:23): NIEGA ALERGIAS A MEDICAMENTOS, NI ALIMENTOS.
 (2022/11/30 22:10:34): NIEGA ALERGIAS A MEDICAMENTOS, NI ALIMENTOS.
 (2022/12/01 03:17:29):NIEGA ALERGIAS A MEDICAMENTOS, NI ALIMENTOS

HABITOS:
 (2022/11/09 09:51:23): EXFUMADOR, CONSUMO DE ALCOHOL OCASIONAL
 (2022/11/30 22:10:34): EXFUMADOR, CONSUMO DE ALCOHOL OCASIONAL
 (2022/12/01 03:17:29):TABAQUISMO DE 8 CIGARRILLOS AL DIA POR 20 AÑOS (INDICE TABAQUICO 8 PAQUETES/AÑO), CONSUMO DE ALCOHOL O CASIONAL, NO ACTIVIDAD FISICA

GINECO - OBSTETRICOS:
 (2022/11/09 09:51:23): NIEGA

OTROS:
 (2022/11/09 09:51:23): INMUNIZACIÓN PARA SARS COV2 2 DOSIS
 (2022/11/30 22:10:34): INMUNIZACIÓN PARA SARS COV2 2 DOSIS
 (2022/12/01 03:17:29):VACUNACIÓN COVID19 CON 2 DOSIS DE SINOVAC (NO RECUERDA FECHA DE ULTIMA APLICACION)

6. REVISIÓN POR SISTEMAS

CARDIO VASCULAR:
 NIEGA

ENDOCRINO:
 NIEGA

GASTROINTESTINAL:
 NIEGA

GENITOURINARIO:
 NIEGA

HEMATOLOGICO:
 NIEGA

MUSCULO ESQUELETICO:
 NIEGA

OJOS, OIDOS, NARIZ, GARGANTA:
 NIEGA

OTROS:
 NIEGA

PIEL, PANTARRAS, TEJIDO CELULAR SUBCUTANEO:
 NIEGA

PSIQUIATRICO:
 NIEGA

RESPIRATORIO:
 NIEGA

SISTEMA NERVIOSO:
 NIEGA

7. EXAMEN FÍSICO

PRESIÓN ARTERIAL (SENTADO): 120/65
 FRECUENCIA CARDIACA: 92
 FRECUENCIA RESPIRATORIA: 22
 TEMPERATURA CUTÁNEA: 37,6
 PESO: 60
 TALLA: 170
 SUPERFICIE CORPORAL: 1,68
 IMC NORMAL 20,76

8. RESUMEN DE ATENCIÓN

FECHA: 2022/11/30
 HORA: 21:44

PACIENTE CON CUADRO DE 1 SEMANA DE EVOLUCIÓN, CONSISTENTE EN EXACERBACIÓN DE ASTENIA, ADINAMIA, HACE 5 HORAS APROXIMADAMENTE EPISODIO DE DESVANECIMIENTO MIENTRAS SE ENCONTRABA SENTADO, SIN TRAUMAS, ADEMÁS DOLOR CRÓNICO E N COLUMNA TOTAL Y EXTREMIDADES, NO FIEBRE, NO DIARREA, NO EMESIS, NO SINTOMAS URINARIOS, NO OTRO SINTOMA.

TIENE ANTECEDENTE DE ADENOCARCINOMA DE RECTO INFILTRANTE DIFUSO, METASTÁSICO A NIVEL ÓSEO CON COMPROMISO DE COLUMNA LUMBOSACRA, TORÁCICA, ARCOS COSTALES BILATERALES, HÚMERO IZQUIERDO, ESCAPULAS, CADERA Y FÉMUR, EN MANEJO CON QUIMIOTERAPIA CON INTENCIÓN PALIATIVA. ADEMÁS TRAE REPORTE DE HEMOGRAMA REALIZADO 28/11/22 CON HEMOGLOBINA 4.6 HEMATOCRITO 15 PLAQUETAS 56.000 LEUCOCITOS 9300 NEÚTROFILO 5 66 % LINFOCITOS 26%, HABIA ESTADO EN ESTA INSTITUCIÓN DONDE SE INDICO TRANSFUSIÓN DE GLOBULOS ROJOS, PERO EL PACIENTE SE NEGÓ DADO QUE LOS FAMILIARES SON TESTIGO DE JEHOVA, HOY REPITE QUE ACEPTA EL PROCEDIMIENTO SI ES PERTINENTE.

FECHA: 2022/12/01
 HORA: 01:05

PACIENTE CONSULTA POR CUADRO DE 1 SEMANA DE EVOLUCIÓN, CONSISTENTE EN EXACERBACIÓN DE ASTENIA, ADINAMIA, AYER EPISODIO DE DESVANECIMIENTO MIENTRAS SE ENCONTRABA SENTADO, SIN TRAUMAS, DOLOR AGUDIZADO EN COLUMNA TOTAL Y EXTREMIDADES, NO OTRO SINTOMA. LABORATORIOS CON ANEMIA SEVERA DE VOLUMENES BAJOS, CON CRITERIOS DE TRANSFUSIÓN, TROMBOCITOPE NIA MODERADA, HIPOCALCEMIA E HIPONATREMIA LEVE, POR LO QUE SE INDICA TRANSFUSIÓN AHORA DE 2 UNIDADES DE GLOBULOS ROJOS (YA FIRMO CONSENTIMIENTO INFORMADO, HOSPITALIZACIÓN PASADA RPCHAZO POR FAMILIARES TESTIGOS DE JEHOVA, PERO EN ESTE INGRESO ACEPTA INTENCIÓN), REPOSICIÓN ELECTROLITICA, AJUSTO ANALGESIA, SOLICITÓ CONCEPTO POR CUIDADO PALIATIVO Y MEDICINA INTERNA. EXPLICO A PACIENTE.

FECHA: 2022/12/01
 HORA: 03:07

PACIENTE DE 60 AÑOS DE EDAD CON ANTECEDENTE DE ADENOCARCINOMA DE RECTO INFILTRANTE DIFUSO, METASTÁSICO A NIVEL ÓSEO QUIEN VIENE EN MANEJO CON QUIMIOTERAPIA CON INTENCIÓN PALIATIVA, INGRESA POR ASTENIA, ADINAMIA Y MALESTAR GENERAL CON ANEMIA SEVERA EXTRA INSTITUCIONAL. SE REALIZAN LAS SIGUIENTES CONSIDERACIONES:

- AL MOMENTO DE VALORACION PACIENTE ESTABLE HEMODINAMICAMENTE, CON PRESENCIA DE PALIDEZ MUCOCUTANEA GENERALIZADA, QUIEN ACUDE POR PRESENCIA DE SINTOMAS GENERALES, CON EXAMEN EXTRAINSTITUCIONAL CON ANEMIA SEVERA. SE REALIZA NUEVO EXAMEN INSTITUCIONAL Y SE CONFIRMA ANEMIZACION SEVERA POR LO CUAL SE ORDENA TRANSFUSION, EN ESTA OPORTUNIDAD PACIENTE FIRMA CONSENTIMIENTO INFORMADO DONDE ACEPTA PROCEDIMIENTO.
- DENTRO DE PARACLINICOS ADICIONALMENTE PRESENTA VARIOS TRASTORNOS HIDROELECTROLITICOS, EL MAS IMPORTANTE DE ELLOS LA PRESENCIA DE HIPOCALCEMIA. ESTA PODRIA TENER RELACION CON ANTECEDENTE DE USO DE ACIDO ZOLEDRONICO, SE REVISAN PARACLINICOS PREVIOS Y YA PRESENTABA HIPOCALCEMIA EN ULTIMA HOSPITALIZACION POR LO CUAL SE CONSIDERA CRONICA. AL MOMENTO SIN NINGUN SINTOMA DERIVADO, SE CONSIDERA PRUDENTE SOLICITAR ALBUMINA PARA CALCULO DE CALCIO CORREGIDO Y DETERMINAR NIVEL REAL, ADICIONALMENTE POR EL MOMENTO YA RECIBIO PRIMERA DOSIS ENDOVENOSA, SE DEJA DOSIS ORAL Y SEGUN REPORTE SE DETERMINARA LA NECESIDAD DE CAMBIOS EN CONDUTA. ADICIONALMENTE CON HIPONATREMIA SEVERA, SIN NINGUN SINTOMA, SE DEJA MANEJO CON LIQUIDOS ENDOVENOSOS TIPO SOLUCION SALINA, HARA VIGILANCIA Y CONTROL DE ELECTROLITOS.
- SE ORDENA CONTROL DE HEMOGRAMA Y SEGUN REPORTE SE CONCERTARA CON PACIENTE LA NECESIDAD DE NUEVA TRANSFUSION DE HEMODERIVADOS.
- ADICIONALMENTE CON DOLOR NO CONTROLADO DE MANERA ADECUADA AMBULATORIAMENTE POR LO CUAL SE ORDENA MANEJO ORDENADO POR CUIDADOS PALIATIVOS PREVIAMENTE Y SE SOLICITA NUEVA VALORACION PARA SEGUIMIENTO.
- AL MOMENTO CON ADECUADA SATURACION SE REALIZARA DESMONTAJE PROGRESIVO DE OXIGENO SEGUN TOLERANCIA, REFIERE FAMILIAR CON DISNEA CON MINIMOS ESFUERZOS, SE DEJA POR EL MOMENTO.
- SE REALIZA CONCILIACION DE MEDICAMENTOS POR PADUA SCORE DE 6 PUNTOS SE INICIA TROMBOPROFILAXIS, POR EL MOMENTO SE DEJA FARMACOLOGICA, SEGUN RESULTADO DE CONTROL DE PLAQUETAS SE DETERMINARA LA NECESIDAD DE CAMBIO A TROMBOPROFILAXIS MECANICA.
- SE EXPLICA CONDUCTA A PACIENTE Y FAMILIAR QUIENES REFIEREN ENTENDER Y ACEPTAR.

FECHA: 2022/12/01
HORA: 10:52

PACIENTE DE 60 AÑOS DE EDAD CON ANTECEDENTE DE ADENOCARCINOMA DE RECTO INFILTRANTE DIFUSO, METASTÁSICO A NIVEL ÓSEO QUIEN VIENE EN MANEJO CON QUIMIOTERAPIA CON INTENCIÓN PALIATIVA, INGRESA POR ASTENIA, ADINAMIA Y MALESTAR GENERAL CON ANEMIA SEVERA EXTRAINSTITUCIONAL. SE REALIZAN LAS SIGUIENTES CONSIDERACIONES:

- DEBIDO A ANEMIA PROFUNDA, YA SE TRANSFUNDIO 1 UNIDAD DE GLOBULOS ROJO COMPATIBLES, PREVIA FIRMA DE CONSENTIMIENTO INFORMADO POR PARTE DEL PACIENTE. TIENE PENDIENTE TRANSFUSION DE LA SEGUNDA UNIDAD LUEGO DE LO CUAL SE REALIZARA HEMOGRAMA CONTROL.
- EN PARACLINICOS CONTROL CON HIPOALBUMINEMIA, CALCIO CORREGIDO EN 8.22MG/DL, CONTINUAMOS REPOSICION ORAL.
- CONTINUAMOS SOLUCION SALINA NORMAL PARA MANTENER PERFUSION RENAL, SOLICITO IONOGRAMA CONTROL PARA EL DIA DE MAÑANA.
- SE CONTINUA MANEJO ORDENADO POR CUIDADOS PALIATIVOS PREVIAMENTE Y PENDIENTE NUEVA VALORACION PARA SEGUIMIENTO. CONTINUAMOS DESTETE DE OXIGENO.
- SE REALIZA CONCILIACION DE MEDICAMENTOS. POR PADUA SCORE DE 6 PUNTOS SE INICIA TROMBOPROFILAXIS, POR EL MOMENTO SE DEJA FARMACOLOGICA, SEGUN RESULTADO DE CONTROL DE PLAQUETAS SE DETERMINARA LA NECESIDAD DE CAMBIO A TROMBOPROFILAXIS MECANICA.

FECHA: 2022/12/01
HORA: 22:38

PACIENTE DE 60 AÑOS DE EDAD CON DIAGNÓSTICOS ANOTADOS, ANTECEDENTE DE ADENOCARCINOMA DE RECTO ESTADIO IV, CON COMPROMISO ÓSEO POLIOSTÓTICO (COLUMNA LUMBOSACRA, TORACICA, ARCOS COSTALES, HUMERO IZQUIERDO, ESCAPULAS, CADERA Y FEMUR), QUIEN VIENE EN MANEJO AMBULATORIO EXTRAINSTITUCIONAL, ACTUALMENTE RECIBIENDO QUIMIOTERAPIA CON INTENCIÓN PALIATIVA, OXALIPLATINO + CAPECITABINA. PRESENTA DETERIORO DE SU ESTADO GENERAL HACE 3 SEMANAS, ASTENIA, ADINAMIA, MALESTAR GENERAL, DOLOR ÓSEO GENERALIZADO DE PREDOMINIO AXIAL, EN ÚLTIMO INGRESO A URGENCIAS HACE 2 SEMANAS DADO HEMOGLOBINA EN 6.8 SE INDICÓ TRANSFUSIÓN DE HEMODERIVADOS, SIN EMARGO EL PACIENTE NO ACEPTA POR CONVICTIÓN RELIGIOSA (FIESTRU DE JHOUVA), SE DIÓ EGRESO. POR PARTE DE CUIDADOS PALIATIVOS SE INDICÓ MANEJO ANALGÉSICO AMBULATORIO CON MORFINA ORAL, ACETAMINOFEN Y PREGABALINA, CON LO CUAL REFIERE HA LOGRADO ADECUADO CONTROL ANALGÉSICO EN DOMICILIO, SIN EFECTOS SECUNDARIOS APARENTES.

CONSULTA NUEVAMENTE EL DIA DE AYER A URGENCIAS POR EMPEORAMIENTO DE ASTENIA, ADINAMIA Y MALESTAR GENERAL, DOCUMENTÁNDOSE ANEMIA PROFUNDA (HGB 3.5), POR LO CUAL EL PACIENTE ACCEDIÓ A TRANSFUSION DE GLOBULOS ROJOS, YA SE TRANSFUNDIERON 2 UNIDADES, SIN COMPLICACIONES, ADICIONALMENTE PRESENTE HIPOALBUMINEMIA, HIPOCALCEMIA, HIPONATREMIA E HIPOCLOREMIA, EN MANEJO POR MEDICINA INTERNA. POR CUIDADOS PALIATIVOS OPTIMIZO MANEJO ANALGÉSICO EN EL MOMENTO, SE CONTINUARÁ SEGUIMIENTO COMO SERVICIO CO-TRATANTE, EXPLICO CLARAMENTE AL PACIENTE Y ESPOSA, REFIEREN ENTENDER Y ACEPTAR.

FECHA: 2022/12/02
HORA: 17:30

PACIENTE DE 60 AÑOS DE EDAD CON ANTECEDENTE DE ADENOCARCINOMA DE RECTO INFILTRANTE DIFUSO, METASTÁSICO A NIVEL ÓSEO QUIEN VIENE EN MANEJO CON QUIMIOTERAPIA CON INTENCIÓN PALIATIVA, CON ESTANCIA EN CONTEXTO DE ANEMIA SEVERA SINTOMÁTICA EN QUIEN SE REALIZAN LAS SIGUIENTES CONSIDERACIONES:

- A LA EVALUACION CLINICA PERMANECE CON LIGERA ASTENIA, SIN EMARGO REFIERE EN MEJORIA CON RESPECTO A SU INGRESO, SIN NUEVOS EPISODIOS SINCOPALES. EL DIA DE AYER SE TRANSFUNDEN GLOBULOS ROJOS EMPAQUETADOS CON BUEN RENDIMIENTO TRANSFUSIONAL. TROMBOCITOPENIA SEVERA, CON RECuento MENOR A 25000, SIN SANGRADO ACTIVO, POR LO QUE SE SUSPENDE TROMBOPROFILAXIS FARMACOLOGICA Y SE INICIA COMPRESION MECANICA INTERMITENTE POR SU ALTO RIESGO TROMBOTICO.
- EN PARACLINICOS CONTROL CON HIPOALBUMINEMIA, E HIPOCALCEMIA EN REPOSICION. PARA MANANA DEJAREMOS NUEVO CONTROL.
- CON RESPECTO A HIPONATREMIA HIPOVOLEMICA, EN CORRECCION. ULTIMO CONTROL DE SODIO EN RANGO DE SEGURIDAD, MEJORANDO ESTADO DE HIDRATACION.
- DOLOR MAL CONTROLADO, SIN EMARGO RECIBIENDO MORFINA POR RAYON NEGATIVA POR LO QUE SE INDICA AJUSTAR SEGUN RECOMENDACIONES DE CUIDADO PALIATIVO MORFINA 2 MG CADA 6 HORAS CON RESCATES DE 2 MG INTERDOSIS (MAXIMO 4 RESCATES). POR AUSENCIA DE DEPOSICIONES 5, CON PRESENCIA DE PERISTALSIS, SE TITULA LAXANTE PARA MEJORAR ESTREÑIMIENTO POR OPIOIDES.
- PACIENTE CON ENFERMEDAD ONCOLOGICA AVANZADA, CON TOXICIDAD MEDULAR POR QUIMIOTERAPIA QUE HA IMPOSIBILITADO CONTINUAR TERAPIA ONCOESPECIFICA CON INTENCIÓN PALIATIVA. HA PRESENTADO DECLIVE FUNCIONAL IMPORTANTE CON DEPENDENCIA SEVERA, POR LO QUE SE SOLICITA VALORACION A ONCOLOGIA PARA EVALUAR REORIENTACION DE LA TERAPIA.
- PACIENTE CON ALTO RIESGO DE COMPLICACIONES, QUIEN POR ESTADIO DE SU ENFERMEDAD NO ES CANDIDATO A MANIOBRAS INVASIVAS DE REANIMACION, INTUBACION OROTRAQUEAL O TRASLADO A UCI.
- SE EXPLICA CONDICION ACTUAL Y CONDUCTA A PACIENTE Y FAMILIAR QUIENES REFIEREN ENTENDER Y ACEPTAR.

2022/12/03 HORA: 15:43

PACIENTE DE 60 AÑOS DE EDAD CON ANTECEDENTE DE ADENOCARCINOMA DE RECTO INFILTRANTE DIFUSO, METASTÁSICO A NIVEL ÓSEO QUIEN VIENE EN MANEJO CON QUIMIOTERAPIA CON INTENCIÓN PALIATIVA, CON ESTANCIA EN CONTEXTO DE ANEMIA SEVERA SINTOMÁTICA EN QUIEN SE REALIZAN LAS SIGUIENTES CONSIDERACIONES:

- A LA EVALUACION CLINICA PERMANECE CON LIGERA ASTENIA, SIN NUEVOS EPISODIOS SINCOPALES. EL DIA DE AYER SE TRANSFUNDEN GLOBULOS ROJOS EMPAQUETADOS CON BUEN RENDIMIENTO TRANSFUSIONAL. TROMBOCITOPENIA SEVERA, CON RECuento MENOR A 25000, SIN SANGRADO ACTIVO, CON TROMBOPROFILAXIS MECANICA.
- EN PARACLINICOS CONTROL CON HIPOCALCEMIA EN MEJORIA POR LO QUE SE CONTINUA REPOSICION ORAL.
- MEJOR ESTADO DE HIDRATACION POR LO QUE SE SUSPENDE LIQUIDOS ENDOVENOSOS PARA EVITAR SOBRECARGA.
- DOLOR MAL CONTROLADO A PESAR DE MANEJO CON OPIACEO POR HORARIO POR LO QUE SE TITULA CON MORFINA 4 MG CADA 6 HORAS CON RESCATES DE 2 MG INTERDOSIS (MAXIMO 4 RESCATES).
- POR AUSENCIA DE DEPOSICIONES, CON PRESENCIA DE PERISTALSIS, PROBABLEMENTE RELACIONADA CON OPIOIDES INDICO BISACODILO.
- PACIENTE CON ENFERMEDAD ONCOLOGICA AVANZADA, CON TOXICIDAD MEDULAR POR QUIMIOTERAPIA QUE HA IMPOSIBILITADO CONTINUAR TERAPIA ONCOESPECIFICA CON INTENCIÓN PALIATIVA. HA PRESENTADO DECLIVE FUNCIONAL IMPORTANTE CON DEPENDENCIA SEVERA. POR LO QUE SE SOLICITA VALORACION A ONCOLOGIA PARA EVALUAR REORIENTACION DE LA TERAPIA.
- PACIENTE CON ALTO RIESGO DE COMPLICACIONES, QUIEN POR ESTADIO DE SU ENFERMEDAD NO ES CANDIDATO A MANIOBRAS INVASIVAS DE REANIMACION, INTUBACION OROTRAQUEAL O TRASLADO A UCI.
- SE EXPLICA CONDICION ACTUAL Y CONDUCTA A PACIENTE Y FAMILIAR QUIENES REFIEREN ENTENDER Y ACEPTAR.

FECHA: 2022/12/03
HORA: 15:43

PACIENTE DE 60 AÑOS DE EDAD CON ANTECEDENTE DE ADENOCARCINOMA DE RECTO INFILTRANTE DIFUSO, METASTÁSICO A NIVEL ÓSEO QUIEN VIENE EN MANEJO CON QUIMIOTERAPIA CON INTENCIÓN PALIATIVA, CON ESTANCIA EN CONTEXTO DE ANEMIA SEVERA SINTOMÁTICA EN QUIEN SE REALIZAN LAS SIGUIENTES CONSIDERACIONES:

- A LA EVALUACION CLINICA PERMANECE CON LIGERA ASTENIA, SIN NUEVOS EPISODIOS SINCOPALES. EL DIA DE AYER SE TRANSFUNDEN GLOBULOS ROJOS EMPAQUETADOS CON BUEN RENDIMIENTO TRANSFUSIONAL. TROMBOCITOPENIA SEVERA, CON RECuento MENOR A 25000, SIN SANGRADO ACTIVO, CON TROMBOPROFILAXIS MECANICA.
- EN PARACLINICOS CONTROL CON HIPOCALCEMIA EN MEJORIA POR LO QUE SE CONTINUA REPOSICION ORAL.
- MEJOR ESTADO DE HIDRATACION POR LO QUE SE SUSPENDE LIQUIDOS ENDOVENOSOS PARA EVITAR SOBRECARGA.
- DOLOR MAL CONTROLADO A PESAR DE MANEJO CON OPIACEO POR HORARIO POR LO QUE SE TITULA CON MORFINA 4 MG CADA 6 HORAS CON RESCATES DE 2 MG INTERDOSIS (MAXIMO 4 RESCATES).
- POR AUSENCIA DE DEPOSICIONES, CON PRESENCIA DE PERISTALSIS, PROBABLEMENTE RELACIONADA CON OPIOIDES INDICO BISACODILO.
- PACIENTE CON ENFERMEDAD ONCOLOGICA AVANZADA, CON TOXICIDAD MEDULAR POR QUIMIOTERAPIA QUE HA IMPOSIBILITADO CONTINUAR TERAPIA ONCOESPECIFICA CON INTENCIÓN PALIATIVA. HA PRESENTADO DECLIVE FUNCIONAL IMPORTANTE CON DEPENDENCIA SEVERA, POR LO QUE SE SOLICITA VALORACION A ONCOLOGIA PARA EVALUAR REORIENTACION DE LA TERAPIA.
- PACIENTE CON ALTO RIESGO DE COMPLICACIONES, QUIEN POR ESTADIO DE SU ENFERMEDAD NO ES CANDIDATO A MANIOBRAS INVASIVAS DE REANIMACION, INTUBACION OROTRAQUEAL O TRASLADO A UCI.
- SE EXPLICA CONDICION ACTUAL Y CONDUCTA A PACIENTE Y FAMILIAR QUIENES REFIEREN ENTENDER Y ACEPTAR.

FECHA: 2022/12/03
HORA: 16:58

PACIENTE DE 60 AÑOS DE EDAD CON DIAGNÓSTICOS ANOTADOS, ANTECEDENTE DE ADENOCARCINOMA DE RECTO ESTADIO IV, CON COMPROMISO ÓSEO POLIÓSTÓTICO (COLUMNA LUMBOSACRA, TORÁCICA, ARCOS COSTALES, HÚMERO IZQUIERDO, ESCAPULAS, CADERA Y FEMUR), QUIEN VIENE EN MANEJO AMBULATORIO EXTRAINSTITUCIONAL, VENIA RECIBIENDO QUIMIOTERAPIA CON INTENCIÓN PALIATIVA, OXALIPLATINO + CAPECITABINA, ÚLTIMA APLICACIÓN 24/10/2022. PRESENTA DETERIORO DE SU ESTADO GENERAL EN EL ÚLTIMO MES, ASTENIA, ADINAMIA, MALESTAR GENERAL, DOLOR ÓSEO GENERALIZADO DE PREDOMINIO AXIAL Y DISNEA PROGRESIVA. HOSPITALIZADO ACTUALMENTE POR ANEMIA PROFUNDA CON CRITERIO TRANSFUSIONAL, REQUIRIÓ 2 UNIDADES DE GLOBULOS ROJOS, ACTUALMENTE CON MAYOR ESTABILIDAD CLÍNICA, HEMOGLOBINA DE CONTROL EN 7.8, MEJORA DE DISNEA Y ASTENIA, AUNQUE PERSISTEN PERO EN MENOR INTENSIDAD. ADICIONALMENTE PACIENTE CON DOLOR AXIAL Y EN CINTURA ESCAPULAR SECUNDARIO A COMPROMISO ÓSEO, CON PARCIAL MODULACIÓN ANALGÉSICA, CONSIDERO AJUSTAR DOSIS DE MORFINA. SE AJUSTÓ HOY DOSIS DE LAXANTE POR ESTREÑIMIENTO PERSISTENTE, PROBABLEMENTE INDUCIDO POR OPIOIDES. SE CONTINUARÁ MANEJO SINTOMÁTICO INTRAHOSPITALARIO. PUEDE CONTINUAR MANEJO A CARGO DE CUIDADOS PALIATIVOS HASTA LOGRAR MEJOR CONTROL DE SÍNTOMAS. UNA VEZ SE LOGRE MEJOR CONTROL SINTOMÁTICO SE DARÁ EGRESO PARA CONTINUAR MANEJO PALIATIVO EN DOMICILIO. YA CUENTA CON PHD.

FECHA: 2022/12/04
HORA: 14:11

PACIENTE DE 60 AÑOS DE EDAD CON DIAGNÓSTICOS ANOTADOS, ANTECEDENTE DE ADENOCARCINOMA DE RECTO ESTADIO IV, CON COMPROMISO ÓSEO POLIÓSTÓTICO (COLUMNA LUMBOSACRA, TORÁCICA, ARCOS COSTALES, HÚMERO IZQUIERDO, ESCAPULAS, CADERA Y FEMUR), QUIEN VIENE EN MANEJO AMBULATORIO EXTRAINSTITUCIONAL, VENIA RECIBIENDO QUIMIOTERAPIA CON INTENCIÓN PALIATIVA, OXALIPLATINO + CAPECITABINA, ÚLTIMA APLICACIÓN 24/10/2022. PRESENTA DETERIORO DE SU ESTADO GENERAL EN EL ÚLTIMO MES, ASTENIA, ADINAMIA, MALESTAR GENERAL, DOLOR ÓSEO GENERALIZADO DE PREDOMINIO AXIAL Y DISNEA PROGRESIVA. HOSPITALIZADO ACTUALMENTE POR ANEMIA PROFUNDA CON CRITERIO TRANSFUSIONAL, REQUIRIÓ 2 UNIDADES DE GLOBULOS ROJOS, ACTUALMENTE CON MAYOR ESTABILIDAD CLÍNICA, HEMOGLOBINA DE CONTROL EN 7.8, MEJORA DE DISNEA Y ASTENIA, ADICIONALMENTE CON MEJOR CONTROL DE DOLOR AXIAL Y ÓSEO GENERALIZADO, TOLERA TRATAMIENTO ANALGÉSICO, MEJOR PATRÓN DE SUEÑO. PRODUCCIÓN POR COLOSTOMIA DESDE AYER, SIN DIFICULTAD, DIURESIS PRESENTE, NO FIEBRE.

SE CONTINUARÁ MANEJO SINTOMÁTICO INTRAHOSPITALARIO A CARGO DE CUIDADOS PALIATIVOS HASTA LOGRAR MEJOR CONTROL DE SÍNTOMAS. UNA VEZ SE LOGRE MEJOR CONTROL SINTOMÁTICO Y CONTEMOS CON AUTORIZACIÓN DE PHD SE DARÁ EGRESO PARA CONTINUAR MANEJO PALIATIVO EN DOMICILIO. SE EXPLICA CLARAMENTE AL PACIENTE. REFIERE ENTENDER Y ACEPTAR. SE SOLICITA CONTROL DE LABORATORIOS PARA MAÑANA.

FECHA: 2022/12/05
HORA: 13:33

PACIENTE CON DIAGNÓSTICO DE ADENOCARCINOMA DE RECTO INFLTRANTE DIFUSO ESTADIO IV, METÁSTASICO A NIVEL ÓSEO EN COLUMNA LUMBOSACRA, TORÁCICA, ARCOS COSTALES, HÚMERO IZQUIERDO, ESCAPULAS, CADERA Y FEMUR (DIAGNÓSTICO JUNIO 2022) PACIENTE EN TRATAMIENTO PALIATIVO EXTRAINSTITUCIONAL, PACIENTE CON NEOPLASIA ACTIVA, SOLICITAN VALORACIÓN POR HEMATOLOGÍA POR BICITOPENIA (ANEMIA Y TROMBOCITOPENIA) Y SOSPECHA DE INFILTRACIÓN TUMORAL DE MEDULA POR NEOPLASIA, PACIENTE SIN HIPERCALCEMIA Y SIN ALTERACIÓN RENAL, SOLICITO LABORATORIOS CARENCEIALES Y BIOPSIA DE MEDULA ÓSEA CON SEDACIÓN PARA INVESTIGACIÓN DE INFILTRACIÓN DE MEDULA POR NEOPLASIA. EXPLICO A PACIENTE Y FAMILIA CONDUCTA A SEGUIR, EXPLICO COMO SE REALIZA BIOPSIA DE MEDULA ÓSEA Y POSIBLES COMPLICACIONES.

FECHA: 2022/12/05
HORA: 13:36

PACIENTE DE 60 AÑOS CON CA DE RECTO ESTADIO IV EN TRATAMIENTO EXTRAINSTITUCIONAL EN REGULAR ESTADO GENERAL CON CUADRO DE ANEMIA SEVERA Y TROMBOCITOPENIA, LLAMA LA ATENCIÓN PRESENTACIÓN DE CA DE RECTO CON METÁSTASIS ÓSEAS AL DEBUT CON LESIONES LÍTICAS Y BLÁSTICAS. TAMBIÉN LLAMA LA ATENCIÓN SEVERIDAD DE LA ANEMIA. CONVIENE DESCARTAR INFILTRACIÓN DE MEDULA ÓSEA Y AMPLIAR ESTUDIO, SOLICITO CONCEPTO DE HEMATOONCOLOGÍA. EN CUANTO AL TRATAMIENTO CONVIENE COMPLETAR ESTUDIO CON PROTEÍNAS MMR PARA EVALUAR OPCIÓN DE INMUNOTERAPIA Y PLANTEAR AGREGAR BIOLÓGICO AL TRATAMIENTO ACTUAL TENIENDO EN CUENTA QUE NO TIENE MUTACIÓN DE KRAS. SOLICITO MARCADORES TUMORALES.

FECHA: 2022/12/05
HORA: 14:39

PACIENTE DE 60 AÑOS DE EDAD CON DIAGNÓSTICOS ANOTADOS, ANTECEDENTE DE ADENOCARCINOMA DE RECTO ESTADIO IV, CON COMPROMISO ÓSEO POLIÓSTÓTICO (COLUMNA LUMBOSACRA, TORÁCICA, ARCOS COSTALES, HÚMERO IZQUIERDO, ESCAPULAS, CADERA Y FEMUR), QUIEN VIENE EN MANEJO AMBULATORIO EXTRAINSTITUCIONAL, VENIA RECIBIENDO QUIMIOTERAPIA CON INTENCIÓN PALIATIVA, OXALIPLATINO + CAPECITABINA, ÚLTIMA APLICACIÓN 24/10/2022. PRESENTA DETERIORO DE SU ESTADO GENERAL EN EL ÚLTIMO MES, ASTENIA, ADINAMIA, MALESTAR GENERAL, DOLOR ÓSEO GENERALIZADO DE PREDOMINIO AXIAL Y DISNEA PROGRESIVA. HOSPITALIZADO ACTUALMENTE POR ANEMIA PROFUNDA CON CRITERIO TRANSFUSIONAL, REQUIRIÓ 2 UNIDADES DE GLOBULOS ROJOS, ACTUALMENTE CON MAYOR ESTABILIDAD CLÍNICA, HEMOGLOBINA DE CONTROL EN 7.1, MEJORA DE DISNEA, PERSISTE CON ASTENIA Y ADINAMIA PERO EN MENOR INTENSIDAD, MEJOR CONTROL DE DOLOR AXIAL Y ÓSEO GENERALIZADO. VALORADO POR ONCOLOGÍA Y HEMATOLOGÍA, CONSIDERAN PERTINENTE DESCARTAR PROBABLE INFILTRACIÓN DE MEDULA ÓSEA, PENDIENTE AUTORIZACIÓN DE PROCEDIMIENTO. ADICIONALMENTE ONCOLOGÍA SOLICITA PROTEÍNAS MMR PARA EVALUAR OPCIÓN DE INMUNOTERAPIA Y MARCADORES TUMORALES. POR EL MOMENTO SE CONTINUA MANEJO SINTOMÁTICO INTRAHOSPITALARIO A CARGO DE CUIDADOS PALIATIVOS. PENDIENTE AUTORIZACIÓN DE PHD. PACIENTE CON MARCADA PERDIDA DE PESO Y DESANCONDICIONAMIENTO FÍSICO, SOLICITO VALORACIÓN POR SOPORTE NUTRICIONAL PARA EVALUAR PERTINENCIA DE COMPLEMENTACIÓN, ASÍ COMO VALORACIÓN POR TERAPIA FÍSICA PARA PLAN DE REHABILITACIÓN ENFOCADO EN PREVENCIÓN DE MAYOR DESANCONDICIONAMIENTO FÍSICO Y OPTIMIZAR FORTALECIMIENTO MUSCULAR. SE EXPLICA CLARAMENTE AL PACIENTE Y ESPOSA (NERI), REFIEREN ENTENDER Y ACEPTAR.

FECHA: 2022/12/06
HORA: 14:52

PACIENTE DE 60 AÑOS DE EDAD CON DIAGNÓSTICOS ANOTADOS, ANTECEDENTE DE ADENOCARCINOMA DE RECTO ESTADIO IV, CON COMPROMISO ÓSEO POLIÓSTÓTICO (COLUMNA LUMBOSACRA, TORÁCICA, ARCOS COSTALES, HÚMERO IZQUIERDO, ESCAPULAS, CADERA Y FEMUR), QUIEN VIENE EN MANEJO AMBULATORIO EXTRAINSTITUCIONAL, VENIA RECIBIENDO QUIMIOTERAPIA CON INTENCIÓN PALIATIVA, OXALIPLATINO + CAPECITABINA, ÚLTIMA APLICACIÓN 24/10/2022. PRESENTA DETERIORO DE SU ESTADO GENERAL EN EL ÚLTIMO MES, ASTENIA, ADINAMIA, MALESTAR GENERAL, DOLOR ÓSEO GENERALIZADO DE PREDOMINIO AXIAL Y DISNEA PROGRESIVA. HOSPITALIZADO ACTUALMENTE POR ANEMIA PROFUNDA CON CRITERIO TRANSFUSIONAL, REQUIRIÓ 2 UNIDADES DE GLOBULOS ROJOS, ACTUALMENTE CON MAYOR ESTABILIDAD CLÍNICA, HEMOGLOBINA DE CONTROL EN 7.1, MEJORA DE DISNEA, PERSISTE CON ASTENIA Y ADINAMIA PERO EN MENOR INTENSIDAD. DESDE AYER CON AUMENTO DE INTENSIDAD DE DOLOR AXIAL Y ÓSEO GENERALIZADO, AJUSTO DOSIS DE MORFINA Y ASOCIÓ KETOROLACO. PRESENTÓ UN PICO FEBRIL, SE SOLICITAN LABORATORIOS DE CONTROL, CURVA TÉRMICA, EN CASO DE NUEVO PICO FEBRIL SE INDICA HEMOCULTIVAR.

VALORADO POR ONCOLOGÍA Y HEMATOLOGÍA, CONSIDERAN PERTINENTE DESCARTAR PROBABLE INFILTRACIÓN DE MEDULA ÓSEA, PENDIENTE AUTORIZACIÓN DE PROCEDIMIENTO. POR EL MOMENTO SE CONTINUA MANEJO SINTOMÁTICO INTRAHOSPITALARIO A CARGO DE CUIDADOS PALIATIVOS. SEGUIMIENTO POR HEMATOLOGÍA, ONCOLÓGICA Y SOPORTE NUTRICIONAL. PENDIENTE AUTORIZACIÓN DE PHD. SE EXPLICA CLARAMENTE AL PACIENTE Y ESPOSA (NERI), REFIEREN ENTENDER Y ACEPTAR.

FECHA: 2022/12/07
HORA: 11:45

PACIENTE DE 60 AÑOS DE EDAD CON DIAGNÓSTICOS ANOTADOS, ANTECEDENTE DE ADENOCARCINOMA DE RECTO ESTADIO IV, CON COMPROMISO ÓSEO POLIÓSTÓTICO (COLUMNA LUMBOSACRA, TORÁCICA, ARCOS COSTALES, HÚMERO IZQUIERDO, ESCAPULAS, CADERA Y FEMUR), QUIEN VIENE EN MANEJO AMBULATORIO EXTRAINSTITUCIONAL, VENIA RECIBIENDO QUIMIOTERAPIA CON INTENCIÓN PALIATIVA, OXALIPLATINO + CAPECITABINA, ÚLTIMA APLICACIÓN 24/10/2022. PRESENTA DETERIORO DE SU ESTADO GENERAL EN EL ÚLTIMO MES, ASTENIA, ADINAMIA, MALESTAR GENERAL, DOLOR ÓSEO GENERALIZADO DE PREDOMINIO AXIAL Y DISNEA PROGRESIVA. HOSPITALIZADO ACTUALMENTE POR ANEMIA PROFUNDA CON CRITERIO TRANSFUSIONAL, REQUIRIÓ 2 UNIDADES DE GLOBULOS ROJOS, ACTUALMENTE CON MAYOR ESTABILIDAD CLÍNICA, HEMOGLOBINA DE CONTROL EN 6.4, ASOCIADO A ASTENIA, ADINAMIA MARCADAS, DISNEA Y REQUERIMIENTO NUEVAMENTE DE OXÍGENO SUPLEMENTARIO, INDICÓ NUEVA TRANSFUSIÓN DE GLOBULOS ROJOS (2 UNIDADES), PACIENTE REFIERE ENTENDER Y ACEPTAR.

DADO PERSISTENCIA DE DOLOR AXIAL Y ÓSEO MAL CONTROLADO, ASOCIADO A ESTREÑIMIENTO PERSISTENTE, REALIZO ROTACIÓN A PARCHES DE BUPRENORFINA, CONTINUO MORFINA IV DE RESCATES, ASOCIÓ BISACODILO, CONTINUAR LACTULOSA. CONTINUO NEUROMODULADOR IGUAL Y AÍNE A BAJAS DOSIS. HIPONATREMIA LEVE, ASOCIÓ SOLUCIÓN SALINA 0.9%. FUNCIÓN RENAL, POTASIO, MAGNESIO NORMALES.

VALORADO POR ONCOLOGÍA Y HEMATOLOGÍA, CONSIDERAN PERTINENTE DESCARTAR PROBABLE INFILTRACIÓN DE MEDULA ÓSEA, PENDIENTE PROGRAMACIÓN DE PROCEDIMIENTO. POR EL MOMENTO SE CONTINUA MANEJO SINTOMÁTICO INTRAHOSPITALARIO A CARGO DE CUIDADOS PALIATIVOS. SEGUIMIENTO POR HEMATOLOGÍA, ONCOLÓGICA Y SOPORTE NUTRICIONAL. PENDIENTE AUTORIZACIÓN DE PHD. SE EXPLICA CLARAMENTE AL PACIENTE Y ESPOSA (NERI), REFIEREN ENTENDER Y ACEPTAR.

FECHA: 2022/12/07
HORA: 16:33

PACIENTE DE 60 AÑOS CON CA DE RECTO ESTADIO IV EN TRATAMIENTO EXTRAINSTITUCIONAL EN REGULAR ESTADO GENERAL CON CUADRO DE ANEMIA SEVERA Y TROMBOCITOPENIA A ESTUDIO, EN ESPERA DE BIOPSIA DE MEDULA ÓSEA Y RESULTADO DE PRUEBAS. POR SU ENFERMEDAD ONCOLÓGICA AVANZADA SIN OPCIÓN DE TRATAMIENTO CURATIVO, NO CANDIDATO A MANIOBRAS DE REANIMACIÓN INTENSIVA EN CASO DE DETERIORO CLÍNICO SEVERO

2022/12/09 09:19:09 -

FECHA: 2022/12/09

HORA: 11:20

PACIENTE DE 60 AÑOS DE EDAD CON DIAGNÓSTICOS ANOTADOS, ANTECEDENTE DE ADENOCARCINOMA DE RECTO ESTADIO IV, CON COMPROMISO OSEO POLIOSTÓTICO (COLUMNA LUMBOSACRA, TORACICA, ARCOS COSTALES, HUMERO IZQUIERDO, ESCAPULAS, CADERA Y FEMUR), QUIEN VIENE EN MANEJO AMBULATORIO EXTRAINSTITUCIONAL, VENIA RECIBIENDO QUIMIOTERAPIA CON INTENCIÓN PALIATIVA, OXALIPLATINO + CAPECITABINA, ULTIMA APLICACIÓN 24/10/2022. PRESENTA DETERIORO DE SU ESTADO GENERAL EN EL ULTIMO MES Y MEDIO, ASTENIA, ADINAMIA, MALESTAR GENERAL, DOLOR OSEO GENERALIZADO DE PREDOMINIO AXIAL Y DISNEA PROGRESIVA. HOSPITALIZADO ACTUALMENTE POR ANEMIA PROFUNDA CON CRITERIO TRANSFUSIONAL, HA REQUERIDO TRASNFSUPON DE 4 UNIDADES DE GLOBULOS ROJOS, ACTUALMENTE CON MAYOR ESTABILIDAD CLINICA, HEMOGLOBINA DE CONTROL EN 10, MEJORIA DE ASTENIA Y ADINAMIA. MEJOR CONTROL DE DOLOR. YA SE REALIZÓ BIOPSIA DE MEDULA OSEA EL DIA DE AYER, CON EL FIN DE DESCARTAR INFILTRACIÓN DE MEDULA OSEA. PACIENTE HOY ESTABLE CLINICAMENTE, A LA ESPERA DE AUTORIZACIÓN DE PHD.

UNA VEZ CONTEMOS CON AUTORIZACIÓN DE PHD PUEDE DARSE EGRESO PARA CONTINUAR MANEJO PALIATIVO EN DOMICILIO. SE ENTREGAN FORMULAS DE MANEJO SIMTOMÁTICO AMBULATORIO PARA TRAMITAR ANTE EPS. POR EL MOMENTO CONTINUO MANEJO IGUAL, AUMENTO DOSIS DE RESCATE DE MORFINA IV, AUMENTO DOSIS DE BISACODILO. SE EXPLICA CLARAMENTE AL PACIENTE Y ESPOSA (NERI), REFIEREN ENTENDER Y ACEPTAR.

TENIENDO EN CUENTA DISPONIBILIDAD DE SERVICIO DE CUIDADOS PALIATIVOS, EN LOS PRÓXIMOS 2 DIAS PACIENTE ESTARÁ A CARGO DE SERVICIO DE MEDICINA INTERNA, SE REALIZA TRANSFERENCIA DE CUIDADO CON ESTE SERVICIO, SE COMENTA CON DRA. CAROLINA MANZUR (MÉDICA INTERNISTA)

FECHA: 2022/12/09

HORA: 11:53

PACIENTE DE 60 AÑOS DE EDAD CON DIAGNÓSTICOS ANOTADOS, ANTECEDENTE DE ADENOCARCINOMA DE RECTO ESTADIO IV, CON COMPROMISO OSEO POLIOSTÓTICO (COLUMNA LUMBOSACRA, TORACICA, ARCOS COSTALES, HUMERO IZQUIERDO, ESCAPULAS, CADERA Y FEMUR), QUIEN VIENE EN MANEJO AMBULATORIO EXTRAINSTITUCIONAL, VENIA RECIBIENDO QUIMIOTERAPIA CON INTENCIÓN PALIATIVA, OXALIPLATINO + CAPECITABINA, ULTIMA APLICACIÓN 24/10/2022. PRESENTA DETERIORO DE SU ESTADO GENERAL EN EL ULTIMO MES Y MEDIO, ASTENIA, ADINAMIA, MALESTAR GENERAL, DOLOR OSEO GENERALIZADO DE PREDOMINIO AXIAL Y DISNEA PROGRESIVA. HOSPITALIZADO ACTUALMENTE POR ANEMIA PROFUNDA CON CRITERIO TRANSFUSIONAL, HA REQUERIDO TRASNFSUPON DE 4 UNIDADES DE GLOBULOS ROJOS, ACTUALMENTE CON MAYOR ESTABILIDAD CLINICA, HEMOGLOBINA DE CONTROL EN 9.8, MEJORIA DE ASTENIA Y ADINAMIA. MEJOR CONTROL DE DOLOR. YA SE REALIZÓ BIOPSIA DE MEDULA OSEA EL DIA DE AYER, CON EL FIN DE DESCARTAR INFILTRACIÓN DE MEDULA OSEA, A LA ESPERA DE RESULTADOS PARA DEFINIR SI EXISTE INFILTRACION MEDULAR POR NEOPLASIA, PACIENTE HOY ESTABLE CLINICAMENTE, A LA ESPERA DE AUTORIZACIÓN DE PHD.

MANTENER SOPORTE TRANSFUSIONAL SI ES NECESARIO.

AREA DONDE SE REALIZA BIOPSIA DE MEDULA OSEA LIMPIA Y SIN SIGNOS DE INFECCION, SIN HEMATOMAS O SANGRADO.

FECHA: 2022/12/10

HORA: 09:40

PACIENTE DE 60 AÑOS DE EDAD CON DIAGNÓSTICOS ANOTADOS, ANTECEDENTE DE ADENOCARCINOMA DE RECTO ESTADIO IV, CON COMPROMISO OSEO POLIOSTÓTICO (COLUMNA LUMBOSACRA, TORACICA, ARCOS COSTALES, HUMERO IZQUIERDO, ESCAPULAS, CADERA Y FEMUR), QUIEN VIENE EN MANEJO AMBULATORIO EXTRAINSTITUCIONAL, VENIA RECIBIENDO QUIMIOTERAPIA CON INTENCIÓN PALIATIVA, OXALIPLATINO + CAPECITABINA, ULTIMA APLICACIÓN 24/10/2022. PRESENTA DETERIORO DE SU ESTADO GENERAL EN EL ULTIMO MES Y MEDIO, ASTENIA, ADINAMIA, MALESTAR GENERAL, DOLOR OSEO GENERALIZADO DE PREDOMINIO AXIAL Y DISNEA PROGRESIVA. HOSPITALIZADO ACTUALMENTE POR ANEMIA PROFUNDA CON CRITERIO TRANSFUSIONAL, HA REQUERIDO TRASNFSUPON DE 4 UNIDADES DE GLOBULOS ROJOS, ACTUALMENTE CON MAYOR ESTABILIDAD CLINICA, A OSEA, SE REALIZA BIOPSIA DE MEDULA OSEA, A LA ESPERA DE RESULTADOS PARA DEFINIR SI EXISTE INFILTRACION MEDULAR POR NEOPLASIA, PACIENTE HOY ESTABLE CLINICAMENTE, A LA ESPERA DE AUTORIZACIÓN DE PHD.

MANTENER SOPORTE TRANSFUSION AL SI ES NECESARIO.

AREA DONDE SE REALIZA BIOPSIA DE MEDULA OSEA LIMPIA Y SIN SIGNOS DE INFECCION, SIN HEMATOMAS O SANGRADO

FECHA: 2022/12/10

HORA: 18:04

MEDICINA INTERNA

PACIENTE DE 60 AÑOS DE EDAD CON DIAGNÓSTICOS ANOTADOS, ANTECEDENTE DE ADENOCARCINOMA DE RECTO ESTADIO IV, CON COMPROMISO OSEO POLIOSTÓTICO (COLUMNA LUMBOSACRA, TORACICA, ARCOS COSTALES, HUMERO IZQUIERDO, ESCAPULAS, CADERA Y FEMUR), QUIEN VIENE EN MANEJO AMBULATORIO EXTRAINSTITUCIONAL, VENIA RECIBIENDO QUIMIOTERAPIA CON INTENCIÓN PALIATIVA, OXALIPLATINO + CAPECITABINA, ULTIMA APLICACIÓN 24/10/2022. HOSPITALIZADO ACTUALMENTE POR ANEMIA PROFUNDA CON CRITERIO TRANSFUSIONAL.

-ACTUALMENTE ESTABLE HEMODINÁMICAMENTE, ULTIMA HEMOGLOBINA EN METAS, DOLOR CONTROLADO.

-PENDIENTE RESULTADO DE BIOPSIA DE MEDULA OSEA, CON EL FIN DE DESCARTAR INFILTRACIÓN DE MEDULA OSEA LA CUAL SE EVALUARÁ AMBULATORIAMENTE.

-SE ENCUENTRA A LA ESPERA DE AUTORIZACIÓN DE PHD.

FECHA: 2022/12/10

HORA: 19:58

SOPORTE METABÓLICO

PACIENTE CON PATOLOGÍA ONCOLÓGICA DE COLÓN EN TERAPIA SISTEMICA, CON DERIVACION CON COLOSTOMIA, CON DISMINUCION DE INGESTA, LABORATORIOS MUESTRA HIPoALBUMINEMIA, TAMBIEN NIVELES BAJOS DE PREALBUMINA Y TRANSFERRINA, TOLERANDO COMPLEMENTACIÓN CON PROSOURCE Y SUPPORTAN, REQUIRIENDO TRANSFUSION DE HEMODERIVADOS.

FECHA: 2022/12/11

HORA: 10:30

HEMATOLOGÍA

PACIENTE CON CUADRO CLINICO DE YA LARGA DATA CONSISTENTE EN ANEMIA Y TROMBOCITOPENIA, CON SOSPECHA DE INFILTRACIÓN MEDULAR POR ADENOCARCINOMA, EN ESTE MOMENTO PLAQUETAS MANUALES DE 31.500, HEMOGLOBINA DE 9 SIN NEUTROPENIA, A LA ESPERA DE BIOPSIA DE MEDULA OSEA PARA LA INVESTIGACION DE INFILTRACION MEDULAR, PACIENTE EN MANEJO PALIATIVO EN ESPERA DE HOME CARE.

EL FROTIS NO SE OBSERVAN BLASTOS, SE OBSERVAN NORMOBLASTOS LO QUE PODRIA ESTAR ASOCIADO A INFILTRACION MEDULAR POR TUMOR, SOLICITO LABORATORIOS PARA MAÑANA.

PLASMIC SCORE 4 PUNTOS LOW RISK

FECHA: 2022/12/11

HORA: 14:19

MEDICINA INTERNA

PACIENTE DE 60 AÑOS DE EDAD CON DIAGNÓSTICOS ANOTADOS, ANTECEDENTE DE ADENOCARCINOMA DE RECTO ESTADIO IV, CON COMPROMISO OSEO POLIOSTÓTICO (COLUMNA LUMBOSACRA, TORACICA, ARCOS COSTALES, HUMERO IZQUIERDO, ESCAPULAS, CADERA Y FEMUR), QUIEN VIENE EN MANEJO AMBULATORIO EXTRAINSTITUCIONAL, VENIA RECIBIENDO QUIMIOTERAPIA CON INTENCIÓN PALIATIVA, OXALIPLATINO + CAPECITABINA, ULTIMA APLICACIÓN 24/10/2022. HOSPITALIZADO ACTUALMENTE POR ANEMIA PROFUNDA CON CRITERIO TRANSFUSIONAL.

-ACTUALMENTE ESTABLE HEMODINÁMICAMENTE, ULTIMA HEMOGLOBINA EN METAS. DOLOR PARCIALMENTE CONTROLADO POR LO CUAL SE EDUCA EN SOLICITUD DE RESCATES CON OPIOIDES.

-EN PARACLINICOS CON CONTEO MANUAL DE PLAQUETAS EN 31500 POR LO CUAL NO SE CONSIDERA TRANSFUSION POR EL MOMENTO.

-PENDIENTE RESULTADO DE BIOPSIA DE MEDULA OSEA, CON EL FIN DE DESCARTAR INFILTRACIÓN DE MEDULA OSEA LA CUAL SE EVALUARÁ AMBULATORIAMENTE.

-SE ENCUENTRA A LA ESPERA DE AUTORIZACIÓN DE PHD.

PACIENTE SIN NECESIDAD DE TRANSFUSION EN EL DIA DE HOY.

FECHA: 2022/12/12
HORA: 13:57

PACIENTE CON DIAGNOSTICO DE ADENOCARCINOMA DE RECTO INFILTRANTE DIFUSO ESTADIO IV CON ANEMIA Y TROMBOCITOPENIA MAS DOLOR OSEO GENERALIZADO, PACIENTE CON SOSPECHA DE INFILTRACION MEDULAR POR NEOPLASIA, EN HEMOGRAMA CON NORMOBLASTOS LO QUE SUGIERE LA PRESENCIA DE METASTASIS EN MEDULA OSEA, TROMBOCITOPENIA PLAQUETAS DE 23.000, PRESENCIA DE ESQUIZOCITOS EN FROTIS DE SANGRE PERIFERICA SIN HIPERBILIRRUBINEMIA CON RETICULOCITOS NORMALES, AUMENTO DE LA LDH, SOLICITO ADAMTS 13, CUADRO CLINICO SUGESTIVO DE PROCESO SECUNDARIO A METASTASIS MEDULAR POR NEOPLASIA PRIMARIA, EN ESTE CASO EL TRATAMIENTO DEL PACIENTE ES EL MANEJO DE LA ENFERMEDAD DE BASE NEOPLASIA, PACIENTE EN CUIDADOS PALEATIVOS. PACIENTE NEGATIVA SANGRADO, PACIENTE SIN ALTERACION DE URINOLÓGICA. INICIO CORTICOIDE PREDNISONA 1 MG /KG / DIA

SOLICITO VALORACION POR ONCOLOGIA Y CONCEPTO DE CUIDADOS PALEATIVOS. REPORTE VERBAL DE PATOLOGIA PROBABLE METASTASIS MEDULAR POR NEOPLASIA, HALAZGO EN PROCESO DE CONFIRMACION SOLICITO ADAMTS 13. DE ACUERDO A CONCEPTO DE ONCOLOGIA Y CUIDADOS PALEATIVOS Y A RESULTADO DE ADAMTS 13 SE DEFINIRAN PROXIMAS CONDUCTAS. A LA ESPERA DE RESULTADO DEFININUTO DE BIOPSIA DE MEDULA OSEA. PACIENTE SIN NECESIDAD DE TRANSFUSION EN EL DIA DE HOY.

FECHA: 2022/12/12
HORA: 14:39

PACIENTE DE 60 AÑOS CON CA DE RECTO ESTADIO IV Y ANEMIA Y TROMBOCITOPENIA SEVERA SECUNDARIA A INFILTRACION TUMORAL DE MEDULA OSEA (REPORTE VERBAL). REQUIERE TRATAMIENTO SISTEMICO DE 2DA LINEA CON QUIMIOTERAPIA. VALORO PACIENTE EN POBRE ESTADO FUNCIONAL, ECOG 4. DEPENDIENTE PARA ACTIVIDADES BASICAS DE LA VIDA DIARIA. POR SU ESTADO GENERAL ESTA CONTRAINDICADA LA QUIMIOTERAPIA, PORQUE EL RIESGO SUPERA EL BENEFICIO DE LA INTERVENCION. EXPLICO AL PACIENTE Y SU FAMILIAR EN LENGUAJE CLARO Y ENTENDIBLE, RESUELVO DUDAS Y REFIERE ENTENDER, COMUNICARAN AL RESTO DE SU FAMILIA EL ESTADO ACTUAL. NO CANDIDATO A MANIOBRAS DE REANIMACION INTENSIVA. TRATAMIENTO SIMTOMATICO.

FECHA: 2022/12/12
HORA: 16:24

CUIDADO PALIATIVO

ANÁLISIS:
PACIENTE DE 60 AÑOS DE EDAD CON DIAGNÓSTICOS ANOTADOS, ANTECEDENTE DE ADENOCARCINOMA DE RECTO ESTADIO IV, CON COMPROMISO OSEO POLIOSTÓTICO (COLU MNA LUMBOSACRA, TORACICA, ARCOS COSTALES, HUMERO IZQUIERDO, ESCAPULAS, CADERA Y FEMUR), VENIA EN MANEJO AMBULATORIO CON QUIMIOTERAPIA PALIATIVA EXTRAINSTITUCIONAL (OXALIPLATINO + CAPECITABINA, ULTIMA APLICACION 24/10/2022). PRESENTA DETERIORO DE SU ESTADO GENERAL EN EL ULTIMO MES Y MEDIO, ASTENIA, ADINAMIA, MALESTAR GENERAL, DOLOR OSEO GENERALIZADO DE PREDOMINIO AXIAL Y DISNEA PROGRESIVA. HOSPITALIZADO ACTUALMENTE POR ANEMIA PROFUNDA CON CRITERIO TRANSFUSIONAL, HA REQUERIDO TRANSFUSION DE 4 UNIDADES DE GLOBULOS ROJOS, ACTUALMENTE CON MAYOR ESTABILIDAD CLINICA, HEMOGLOBINA DE CONTROL EN 8.8, MEJORIA PARCIAL DE ASTENIA Y ADINAMIA. PARCIAL CONTROL DE DOLOR, HOY AUMENTO DE DISNEA. SOLICITORADIOGRAFIA DE TORAX.

SE REALIZÓ BIOPSIA DE MEDULA OSEA, REPORTE VERBAL SUCIERE INFILTRACIÓN TUMORAL DE MEDULA OSEA POR NEOPLASIA PRIMARIA, VALORADO POR ONCOLOGIA CLINICA CONSIDERANDO DADO ESTADO GENERAL Y FUNCIONAL SE CONTRAINDICA TRATAMIENTO DE SEGUNDA LINEA CON QUIMIOTERAPIA, DADO QUE LOS RIESGOS DE DICHO TRATAMIENTO SUPERAN SUS POTENCIALES BENEFICIOS. POR PARTE DE CUIDADOS PALIATIVOS CONSIDERO PRUDENTE CONTINUAR EN ESTE ESCENARIO MANEJO MÉDICO NETAMENTE ORIENTADO A CONTROL DE SINTOMAS, ENFERMEDAD ONCOLÓGICA AVANZADA, PACIENTE CON DETERIORO CLINICO PROGRESIVO, DEPENDENCIA FUNCIONAL SEVERA, POBRE ESTADO MUSCULONUTRICIONAL, ALTO RIESGO DE COMPLICACIONES MAYORES, INCLUIDO EL FALLECIMIENTO EN EL CORTO PLAZO. MANEJO MÉDICO ORIENTADO A TRATAMIENTO NETAMENTE SIMTOMATICO. NO CANDIDATO A MANIOBRAS DE REANIMACIÓN, MEDIDAS INVASIVAS NI TRASLADO A UCI EN CASO DE MAYOR DETERIORO.

DE CONTINUA MANEJO SIMTOMATICO HOY. PENDIENTE REPORTE DE RX DE TORAX. SUSPENDO LIQUIDOS ENDOVENOSOS. PENDIENTE AUTORIZACIÓN DE OXIGENO DOMICILIARIO Y PHD. EXPLICO CLARAMENTE AL PACIENTE Y ESPOSA, REFIEREN ENTENDER Y ACEPTAR.

FECHA: 2022/12/13
HORA: 13:30

PACIENTE CON DIAGNOSTICO DE ADENOCARCINOMA DE RECTO INFILTRANTE DIFUSO ESTADIO IV, CON ANEMIA Y TROMBOCITOPENIA MAS DOLOR OSEO GENERALIZADO, PACIENTE CON SOSPECHA DE INFILTRACION MEDULAR POR NEOPLASIA, EN HEMOGRAMA CON ANEMIA Y TROMBOCITOPENIA SIN NEUTROPENIA, FROTIS DE SANGRE PERIFERICA SIN ESQUIZOCITOS, PACIENTE SIN HIPERBILIRRUBINEMIA CON RETICULOCITOS NORMALES, AUMENTO DE LA LDH, SOLICITO ADAMTS 13 PENDIENTE RESULTADO, CUADRO CLINICO SUGESTIVO DE PROCESO SECUNDARIO A METASTASIS MEDULAR POR NEOPLASIA PRIMARIA, EN ESTE CASO EL TRATAMIENTO DEL PACIENTE ES EL MANEJO DE LA ENFERMEDAD DE BASE (NEOPLASIA PRIMARIA), PACIENTE EN CUIDADOS PALEATIVOS. PACIENTE NEGATIVA SANGRADO, PACIENTE SIN ALTERACION NEUROLOGICA. INICIO CORTICOIDE PREDNISONA 1 MG /KG / DIA POR UNA SEMANA POSTERIOR A UNA SEMANA INICIAR DESTETE 0.5MG POR KILO Y REDUCIR SEMANALMENTE 5 MILIGRAMOS.

VALORADO POR ONCOLOGIA QUIEN CONSIDERA QUE POR SU ESTADO ACTUAL NO ES CANDIDATO A QUIMIOTERAPIA, POR SU ESTADO GENERAL ESTA CONTRAINDICADA LA QUIMIOTERAPIA, PORQUE EL RIESGO SUPERA EL BENEFICIO DE LA INTERVENCION. CONCEPTO DE CUIDADOS PALEATIVOS (VALORADO POR ONCOLOGIA CLINICA CONSIDERANDO DADO ESTADO GENERAL Y FUNCIONAL SE CONTRAINDICA TRATAMIENTO DE SEGUNDA LINEA CON QUIMIOTERAPIA, DADO QUE LOS RIESGOS DE DICHO TRATAMIENTO SUPERAN SUS POTENCIALES BENEFICIOS. POR PARTE DE CUIDADOS PALIATIVOS CONSIDERO PRUDENTE CONTINUAR EN ESTE ESCENARIO MANEJO MÉDICO NETAMENTE ORIENTADO A CONTROL DE SINTOMAS, ENFERMEDAD ONCOLÓGICA AVANZADA, PACIENTE CON DETERIORO CLINICO PROGRESIVO, DEPENDENCIA FUNCIONAL SEVERA, POBRE ESTADO MUSCULONUTRICIONAL, ALTO RIESGO DE COMPLICACIONES MAYORES, INCLUIDO EL FALLECIMIENTO EN EL CORTO PLAZO. MANEJO MÉDICO ORIENTADO A TRATAMIENTO NETAMENTE SIMTOMATICO. NO CANDIDATO A MANIOBRAS DE REANIMACIÓN, MEDIDAS INVASIVAS NI TRASLADO A UCI EN CASO DE MAYOR DETERIORO)

REPORTE VERBAL DE PATOLOGIA PROBABLE METASTASIS MEDULAR POR NEOPLASIA, HALAZGO EN PROCESO DE CONFIRMACION SOLICITO ADAMTS 13 AGUARDO RESULTADOS

A LA ESPERA DE RESULTADO DEFININUTO DE BIOPSIA DE MEDULA OSEA. PACIENTE SIN NECESIDAD DE TRANSFUSION EN EL DIA DE HOY. PACIENTE EN CUIDADOS PALEATIVOS, TRATAMIENTO DE SOPORTE. CUADRO ACTUAL SECUNDARIO A INFILTRACION MEDULAR POR NEOPLASIA

FECHA: 2022/12/13
HORA: 20:46

PACIENTE MASCULINO DE 60 AÑOS DE EDAD CON DIAGNOSTICO DE ADENOCARCINOMA DE RECTO INFILTRANTE DIFUSO ESTADIO IV, CON ANEMIA Y TROMBOCITOPENIA MAS DOLOR OSEO GENERALIZADO CON SOSPECHA ALTA DE INFILTRACION MEDULAR POR NEOPLASIA. ACTUALMENTE SIN INESTABILIDAD HEMODINAMICA, TAQUICARDICO, CON SIGNOS DE DIFICULTAD LEVE CON REQUERIMIENTO DE OXIGENO. LABORATORIOS DE CONTROL CON ANEMIA Y TROMBOCITOPENIA SIN NEUTROPENIA, FROTIS DE SANGRE PERIFERICA SIN ESQUIZOCITOS, PACIENTE SIN HIPERBILIRRUBINEMIA CON RETICULOCITOS NORMALES, AUMENTO DE LA LDH, SOLICITO ADAMTS 13 PENDIENTE RESULTADO, CUADRO CLINICO SUGESTIVO DE PROCESO SECUNDARIO A METASTASIS MEDULAR POR NEOPLASIA PRIMARIA, EN SEGUIMIENTO POR CUIDADOS PALIATIVOS, VALORACION POR ONCOLOGIA CLINICA CONSIDERANDO DADO ESTADO ACTUAL SE CONTRAINDICA TRATAMIENTO DE SEGUNDA LINEA CON QUIMIOTERAPIA, DADO QUE LOS RIESGOS DE DICHO TRATAMIENTO SUPERAN SUS POTENCIALES BENEFICIOS. SOLICITAN INTERCONSULTA POR RAZONES DE RADIOGRAFIA

DE TORAX, HACIENDO COMPARACION CON IMAGENES DE INGRESO SE EVIDENCIA MEJORIA DE RADIOOPACIDADES RETICULARES E INTERSTICIALES EN PROBABLE RELACION CON SOBRECARGA DE VOLUMEN TENIENDO EN CUENTA REANIMACION HIDRICA Y MULTIPLES TRANSFUSIONES, NO HA PRESENTADO FEBRE, ULTIMO HEMOGRAMA SIN LEUCOCITOSIS. SE CONSIDERA REALIZACION DE TOMOGRAFIA DE TORAX DE LTA RESOLUCION, POR SIGNOS DE BRONCOESPASMO SE INICIA MANEJO BRONCODILADOR Y SE AJUSTA OXIGENO DE ALTO FLUJO. QUEDAMOS ATENTOS A EVOLUCION Y RESULTADOS.

FECHA: 2022/12/14
HORA: 16:50

PACIENTE DE 60 AÑOS DE EDAD CON DIAGNÓSTICOS ANOTADOS, ANTECEDENTE DE ADENOCARCINOMA DE RECTO ESTADIO IV, CON COMPROMISO OSEO POLIOSTÓTICO (COLU MNA LUMBOSACRA, TORACICA, ARCOS COSTALES, HUMERO IZQUIERDO, ESCAPULAS, CADERA Y FEMUR), VENIA EN MANEJO AMBULATORIO CON QUIMIOTERAPIA PALIATIVA EXTRAINSTITUCIONAL (OXALIPLATINO + CAPECITABINA, ULTIMA APLICACION 24/10/2022). PRESENTA DETERIORO DE SU ESTADO GENERAL EN EL ULTIMO MES Y MEDIO, ASTENIA, ADINAMIA, MALESTAR GENERAL, DOLOR OSEO GENERALIZADO DE PREDOMINIO AXIAL Y DISNEA PROGRESIVA. HOSPITALIZADO ACTUALMENTE POR ANEMIA PROFUNDA CON CRITERIO TRANSFUSIONAL, HA REQUERIDO TRANSFUSION DE 4 UNIDADES DE GLOBULOS ROJOS, ACTUALMENTE CON MAYOR ESTABILIDAD CLINICA, HEMOGLOBINA DE CONTROL EN 8.1, MEJORIA PARCIAL DE ASTENIA Y ADINAMIA. PARCIAL CONTROL DE DOLOR,

MEJORIA DE DISNEA, PRESENTÓ PICO FEBRIL HACE 24 HORAS (37.9), SIN EMBARGO HEMOGRAMA SIN LEUCOCITOSIS, NO TAQUI CARDIA, TAC DE TORAX CON HALLAZGOS SUGESTIVOS DE EDEMA PULMONAR, DERRAME PLEURAL. HOY MEJORA PARCIAL DE DISNEA, CON VENTURY AL 32% SATURACIÓN DE OXIGENO ADECUADA, EN PLAN DE DESTETE APORTE DE OXIGENO, DISNEA CONTROLADA, DOLOR CONTROLADO.

BIOPSIA DE MEDULA OSEA SUGESTIVA DE INFILTRACIÓN TUMORAL DE MEDULA OSEA POR NEOPLASIA PRIMARIA, VALORADO POR ONCOLOGIA CLINICA CONSIDERANDO DADO ESTADO GENERAL Y FUNCIONAL SE CONTRADICHA TRATAMIENTO DE SEGUNDA LINEA CON QUIMIOTERAPIA, DADO QUE LOS RIESGOS DE DICHO TRATAMIENTO SUPERAN SUS POTENCIALES BENEFICIOS. POR PARTE DE CUIDADOS PALIATIVOS CONSIDERO PRUDENTE CONTINUAR EN ESTE ESCENARIO MANEJO MEDICO NETAMENTE ORIENTADO A CONTROL DE SINTOMAS, ENFERMEDAD ONCOLOGICA AVANZADA, PACIENTE CON DETERIORO CLINICO PROGRESIVO, DEPENDENCIA FUNCIONAL SEVERA, POBRE ESTADO MUSCULO-NUTRICIONAL, ALTO RIESGO DE COMPLICACIONES MAYORES, INCLUIDO EL FALLECIMIENTO EN EL CORTO PLAZO. MANEJO MEDICO ORIENTADO A TRATAMIENTO NETAMENTE SINTOMATICO. NO CANDIDATO A MANIOBRAS DE REANIMACION, MEDIDAS INVASIVAS NI TRASLADO A UCI EN CASO DE MAYOR DETERIORO.

SE CONTINUA MANEJO SINTOMATICO, SE CONTINUA DESTETE DE OXIGENO, AUMENTO DOSIS DE FUROSEMIDA. PENDIENTE AUTORIZACION DE OXIGENO DOMICILIARIO, YA TIENE AUTORIZADO PHD. EXPLICO CLARAMENTE AL PACIENTE Y ESPOSA, REFEREN ENTENDER Y ACEPTAR. UNA VEZ CUENTE CON OXIGENO EN DOMICILIO Y SE HAYA DISMINUIDO APORTE A CANULA NASAL PUEDE DARSE EGRESO, YA TIENE FORMULACION AMBULATORIA.

PACIENTE CONTINUA MANEJO A CARGO DE MEDICINA INTERNA, DADO LA DISPONIBILIDAD DE CUIDADOS PALIATIVOS EN LOS PROXIMOS DIAS. SE REALIZA TRANSFERENCIA DE CUIDADO CON MED INTERNA (DRA. MANZUR).

FECHA: 2022/12/15
HORA: 16:55

PACIENTE DE 60 AÑOS DE EDAD CON DIAGNÓSTICOS ANOTADOS, ANTECEDENTE DE ADENOCARCINOMA DE RECTO ESTADIO IV, CON COMPROMISO OSEO POLIÓSTÓTICO (COLUMNA LUMBOSACRA, TORACICA, ARCOS COSTALES, HUMERO IZQUIERDO, ESCAPULAS, CADERA Y FEMUR), VENIA EN MANEJO AMBULATORIO CON QUIMIOTERAPIA PALIATIVA (OXALIPLATINO + CAPECITABINA, ULTIMA APLICACION 24/10/2022). HA PRESENTADO DETERIORO DE SU ESTADO GENERAL EN EL ULTIMO MES Y MEDIO, CON ASTENIA, ADINAMIA, MALESTAR GENERAL, DOLOR OSEO GENERALIZADO DE PREDOMINIO AXIAL Y DISNEA PROGRESIVA. HOSPITALIZADO ACTUALMENTE POR ANEMIA SEVERA SINTOMÁTICA QUE HA REQUERIDO MULTIPLES TRANSFUSIONES DE HEMODERIVADOS.

ACTUALMENTE, CON MEJORIA CLINICA, DISMINUCION DE LA SENSACION DE DISNEA, MANTENIENDO SATURACION PERIFERICA QUE HA PERMITIDO DESTETE DE OXIGENO (AHORA CON CANULA NASAL). PRESENTA EPISODIOS DONDE MANIFIESTA SENSACION DE DISNEA, SIN DESATURACION RELACIONADA CON CRISIS DE DOLOR DONDE SE EVIDENCIA ANSIEDAD, EXIGIENDO EL AUMENTO DEL FLUJO DE OXIGENO. SE EVALUA EN CONJUNTO CON TERAPIA RESPIRATORIA, EVALUANDO BUEN PATRON RESPIRATORIO. SIN SIGNOS DE TIRAJES NI DESATURACION POR LO QUE SE EXPLICA QUE EL OXIGENO EN CASO DE SUMINISTRARLO A UNA CONCENTRACION MAYOR A LA REQUERIDA PUEDE GENERAR EVENTOS ADVERSOS, DESARROLLO DE ATELECTASIAS ENTRE OTROS. VIENE EN MANEJO DE EDEMA PULMONAR ASOCIADO A SOBRECARGA CON DIURETICO ENDOVENOSO, CON ADECUADA RESPUESTA. PARA MANANA DEJO AZOADOS Y ELECTROLITOS DE CONTROL.

CON RESPECTO A LA BICITOPENIA, FUE LLEVADO A BIOPSIA Y ASPIRADO DE MEDULA OSEA QUE MUESTRA INFILTRACION MEDULAR DE NEOPLASIA PRIMARIA, SIN POSIBILIDAD DE TRATAMIENTO ONCOESPECIFICO PARA LO QUE HEMATOLOGIA RECOMIENDA MANEJO DE SOPORTE CON ESTEROIDES Y TRANSFUSIONES A NECESIDAD. ENFERMEDAD ONCOLOGICA AVANZADA, CON DETERIORO CLINICO PROGRESIVO, DEPENDENCIA FUNCIONAL SEVERA, POBRE ESTADO MUSCULONUTRICIONAL, ALTO RIESGO DE COMPLICACIONES MAYORES, INCLUIDO EL FALLECIMIENTO EN EL CORTO PLAZO POR LO QUE VIENE EN MANEJO MEDICO ORIENTADO A TRATAMIENTO NETAMENTE SINTOMATICO. NO CANDIDATO A MANIOBRAS DE REANIMACION, MEDIDAS INVASIVAS NI TRASLADO A UCI EN CASO DE MAYOR DETERIORO.

UNA VEZ MEJORE CONDICION CLINICA Y SE LOGRE DESMONTE DE OXIGENO DE ALTO FLUJO, PODRA CONTINUAR CON PLAN DE HOSPITALIZACION DOMICILIARIA. PARA MANANA SE SOLICITAN PARA CLINICOS DE CONTROL.

PARA MANANA SE SOLICITAN PARA CLINICOS DE CONTROL.

FECHA: 2022/12/16
HORA: 10:57

PACIENTE DE 60 AÑOS DE EDAD CON DIAGNÓSTICOS ANOTADOS, ANTECEDENTE DE ADENOCARCINOMA DE RECTO ESTADIO IV, CON COMPROMISO OSEO POLIÓSTÓTICO (COLUMNA LUMBOSACRA, TORACICA, ARCOS COSTALES, HUMERO IZQUIERDO, ESCAPULAS, CADERA Y FEMUR), VENIA EN MANEJO AMBULATORIO CON QUIMIOTERAPIA PALIATIVA (OXALIPLATINO + CAPECITABINA, ULTIMA APLICACION 24/10/2022). HA PRESENTADO DETERIORO DE SU ESTADO GENERAL EN EL ULTIMO MES Y MEDIO, CON ASTENIA, ADINAMIA, MALESTAR GENERAL, DOLOR OSEO GENERALIZADO DE PREDOMINIO AXIAL Y DISNEA PROGRESIVA. HOSPITALIZADO ACTUALMENTE POR ANEMIA SEVERA SINTOMÁTICA QUE HA REQUERIDO MULTIPLES TRANSFUSIONES DE HEMODERIVADOS, AHORA CON ESTABILIDAD CLINICA, MANTENIENDO SATURACION PERIFERICA QUE HA PERMITIDO DESTETE DE OXIGENO (AHORA CON CANULA NASAL), EPISODIOS DE ANSIEDAD ASOCIADA. EN MANEJO DE EDEMA PULMONAR DE ORIGEN MULTIFACTORIAL, SE DECIDE PASO DE FUROSEMIDA A VIA ORAL. A NIVEL HEMATOLOGICO CON BIOPSIA Y ASPIRADO DE MEDULA OSEA QUE MUESTRA INFILTRACION MEDULAR DE NEOPLASIA PRIMARIA, SIN POSIBILIDAD DE TRATAMIENTO ONCOESPECIFICO PARA LO QUE HEMATOLOGIA RECOMIENDA MANEJO DE SOPORTE CON ESTEROIDES Y TRANSFUSIONES A NECESIDAD. SINTOMAS ATIPICOS DE REFLUJO POR LO QUE SE DEJA IPR A DOBLE DOSIS. ENFERMEDAD ONCOLOGICA AVANZADA, CON DETERIORO CLINICO PROGRESIVO, DEPENDENCIA FUNCIONAL SEVERA, POBRE ESTADO MUSCULONUTRICIONAL, ALTO RIESGO DE COMPLICACIONES MAYORES, INCLUIDO EL FALLECIMIENTO EN EL CORTO PLAZO POR LO QUE VIENE EN MANEJO MEDICO ORIENTADO A TRATAMIENTO NETAMENTE SINTOMATICO. NO CANDIDATO A MANIOBRAS DE REANIMACION, MEDIDAS INVASIVAS NI TRASLADO A UCI EN CASO DE MAYOR DETERIORO. UNA VEZ MEJORE CONDICION CLINICA Y SE LOGRE DESMONTE DE OXIGENO DE ALTO FLUJO, PODRA CONTINUAR CON PLAN DE HOSPITALIZACION DOMICILIARIA. HOY REQUIERE CAMBIO DE PARCHES DE BUPRENORFINA.

FECHA: 2022/12/17
HORA: 13:04

PACIENTE DE 60 AÑOS DE EDAD CON DIAGNÓSTICOS ANOTADOS, ANTECEDENTE DE ADENOCARCINOMA DE RECTO ESTADIO IV, CON COMPROMISO OSEO POLIÓSTÓTICO (COLUMNA LUMBOSACRA, TORACICA, ARCOS COSTALES, HUMERO IZQUIERDO, ESCAPULAS, CADERA Y FEMUR), VENIA EN MANEJO AMBULATORIO CON QUIMIOTERAPIA PALIATIVA (OXALIPLATINO + CAPECITABINA, ULTIMA APLICACION 24/10/2022). HA PRESENTADO DETERIORO DE SU ESTADO GENERAL EN EL ULTIMO MES Y MEDIO, CON ASTENIA, ADINAMIA, MALESTAR GENERAL, DOLOR OSEO GENERALIZADO DE PREDOMINIO AXIAL Y DISNEA PROGRESIVA. HOSPITALIZADO ACTUALMENTE POR ANEMIA SEVERA SINTOMÁTICA QUE HA REQUERIDO MULTIPLES TRANSFUSIONES DE HEMODERIVADOS, AHORA CON ESTABILIDAD CLINICA, MANTENIENDO SATURACION POR ENCIMA DE 92% CON SISTEMA DE BAJO FLUJO, YA CUENTA CON OXIGENO EN CASA, SE CONSIDERA EN EMTRAS PARA EL PACIENTE EN QUIEN SE CONSIDERAN MEDIDAS PROPORCIONALES Y DE CONTROL SINTOMATICO. A NIVEL HEMATOLOGICO CON BIOPSIA Y ASPIRADO DE MEDULA OSEA QUE MUESTRA INFILTRACION MEDULAR DE NEOPLASIA PRIMARIA, SIN POSIBILIDAD DE TRATAMIENTO ONCOESPECIFICO PARA LO QUE HEMATOLOGIA RECOMIENDA MANEJO DE SOPORTE CON ESTEROIDES Y TRANSFUSIONES A NECESIDAD. ENFERMEDAD ONCOLOGICA AVANZADA, CON DETERIORO CLINICO PROGRESIVO, DEPENDENCIA FUNCIONAL SEVERA, POBRE ESTADO MUSCULONUTRICIONAL, ALTO RIESGO DE COMPLICACIONES MAYORES, INCLUIDO EL FALLECIMIENTO EN EL CORTO PLAZO POR LO QUE VIENE EN MANEJO MEDICO ORIENTADO A TRATAMIENTO NETAMENTE SINTOMATICO. TENIENDO EN CUENTA ESTABILIDAD CLINICA SE REALIZA PLAN DE HOSPITALIZACION DOMICILIARIA, SE INFORMA Y EXPLICA CLARAMENTE A PACIENTE Y A SU ESPOSA.

FECHA: 2022/12/17
HORA: 17:50

TERAPIA RESPIRATORIA

NOTA RETROSPECTIVA 14:00 HORAS

PACIENTE MASCULINO DE 60 AÑOS DE EDAD CON DIAGNÓSTICOS MÉDICOS ANOTADOS EN HISTORIA CLÍNICA SEGUN EVOLUCION MEDICA, EN CAMA, EN MAL ESTADO GENERAL, CONCIENTE D

ESPIERTO, ORIENTADO Y ANSIOSO, EN COMPAÑIA DE FAMILIAR, CON SOPORTE DE OXIGENO SUPLENMATRIO DE BAJO FLUJO DADO POR CANULA NASAL A 3 LITROS POR MINUTO CON OXIMETRIAS LIMITROFES, EN EL MOMENTO CON SIGNOS DE DIFICULTAD RESPIRATORIA, DISNEA A LA VALORACION TORAX CON PATRON RESPIRATORIO COSTAL, SIMETRICO EXPANSIBLE, CON RITMO REGULAR Y AMPLITUD SUP EFICIAL, A LA AUSCULTACION CON MURMULLO VESICULAR CONSERVADO EN AMBOS CAMPOS PULMONARES SIN SOBREGREGADOS, PRESENTA LEVE AUMENTO DE PATRON RESPIRATORIO, SE REALIZA INHALOTERAPIA CON BETA 2 INHALADO SEGUN INDICACION MEDICA, PARA MEJORAR NIVELES DE OXIGENACION Y MAYOR CONFORT DEL PACIENTE SE RETIRA CANULA NASAL Y SE INICIA SOPORTE DE OXIGENO POR SISTEMA VENTURY FIO2: 31%, FLUJO: 6 LITROS. SIGO ATENTA A EVOLUCION

FECHA: 2022/12/17
HORA: 23:51

EVOLUCION MEDICA:

PACIENTE MASCULINO DE 60 AÑOS DE EDAD CON DIAGNÓSTICOS ANOTADOS, SE ACUDE A VALORACION, ENCONTRANDO PACIENTE DORMIDO, DESPIERTA MOMENTANEAMENTE AL LLAMADO, TOLERANDO SUPLENCIA DE OXIGENO, CON TENDENCIA A TAQUIPEÑA, AUMENTO DE PATRON RESPIRATORIO, NO SIBILANTES, NO TIRAJES, ACOMPAÑANTE REFERE MEJORA

DE DISNEA. PACIENTE EN REGULAR ESTADO GENERAL, PALIDEZ MUCUCOTÁNEA GENERALIZADA, POBRE ESTADO MUSCULONUTRICIONAL, ALTO RIESGO DE COMPLICACIONES MAYORES - YA EXPLICADO A FAMILIARES- CONTINUA MANEJO MÉDICO INSTAURADO.

FECHA: 2022/12/18

HORA: 09:51

PACIENTE DE 60 AÑOS DE EDAD CON DIAGNÓSTICOS ANOTADOS, ANTECEDENTE DE ADE NO CARCINOMA DE RECTO ESTADIO IV, CON COMPROMISO OSEO POLIOSTÓTICO (COLUMNA LUMBOSACRA, TORACICA, ARCOS COSTALES, HUMERO IZQUIERDO, ESCAPULAS, CAD ERA Y FEMUR), VENIA EN MANEJO AMBULATORIO CON QUIMIOTERAPIA PALIATIVA EXTRAINSTITUCIONAL (OXALIPLATINO + CAPEC ITABINA, ULTIMA APLICACIÓN 24/10/2022). HA PRESENTADO DETERIORO DE SU ESTADO GENERAL EN EL ULTIMO MES Y MEDIO, CON ASTENIA, ADINAMIA, MALESTAR GENERAL, DOLOR OSEO GENERALIZADO DE PREDOMINIO AXIAL Y DISNEA PROGRESIVA. HOSPITALIZADO ACTUALMENTE POR ANEMIA SEVERA SIMTOMÁTICA QUE HA REQUERIDO MULTIPLES TRANSFUSIONES DE HEMODERIVADOS, AHORA CON ESTABILIDAD CLINICA, MANTENIENDO SATURACIÓN POR ENCIMA DE 92% CON SISTEMA DE BAJO FLUJO, SIN EMABRGO, AYER EN LA NOCHE EN CONTEXTO DE EPISODIO DE ANSIEDAD Y MANEJO DE S ECRESIONES SE REINICIO VENTURI. SE COMENTA CON TERAPIA RESPIRATORIO CON QUIEN SE DEFINIE REALIZAR ASPIRACIÓN Y REINICIAR SISTEMA DE BAJO FLUJ O. YA CUENTA CON OXIGENO EN CASA, SE COSNDEIRA EN EMTAS PARA EL PACIENTE EN QUIEN SE CONSIDERAN MEDIDAS PROPORCIAON LES Y

DE CONTROL SIMTOMATICO. A NIVEL HEMATOLOGICO CON BIOPSIA Y ASPIRADO DE MEDULA OSEA QUE MUESTRA INFILTRACIÓN MEDULAR DE NEOPLASIA PR IMARIA, SIN POSIBILIDAD DE TRATAMIENTOONCOESPECIFICO PARA LO QUE HEMATOLOGIA RECOMIENDA MANEJO DE SOPORTE CON ESTEROI DES Y TRANSFUSIONES A NECESIDAD. ENFERMEDAD ONCOLOGICA AVANZADA, CON DETERIORO CLINICO PROGRESIVO, DEPENDENCIA FUNCIONAL SEVERA, POBRE E STADO MUSCULONUTRICIONAL, ALTO RIESGO DE COMPLICACIONES MAYORES, INCLUIDO EL FALLECIMIENTO EN EL CORTO PLAZO POR LO QUE VIENE EN MANEJO MÉDICO ORIENTADO A TRATAMIENTO NETAMENTE SIMTOMATICO. TENIENDO EN CUENTA ESTABILIDAD CLÍNICA SE REACTIVA PLAN DE HOSPI TALIZACIÓN DOMICILIARIA, SE INFORMA Y EXPLICA CLARAMENTE A PACIENTE Y A SU ESPOSA.

NO CANDIDATO A MANIOBRAS DE REANIMA

CIÓN, MEDIDAS INVASIVAS NI TRASLADO A UCI EN CASO DE MAYOR DETERIORO. UNA VEZ MEIORE CONDICION CLÍNICA Y SE LOGRE DESMONTE DE OXIGENO O DE ALTO FLUJO.

FECHA: 2022/12/19

HORA: 12:31

MEDICINA INTERNA EVOLUCIÓN DÍA

PACIENTE DE 60 AÑOS DE EDAD CON DIAGNÓSTICOS:

1. BICITOPENIA POR INFILTRACIÓN MEDULAR MALIGNA
- 1.1 ANEMIA SEVERA MICROCITICA HIPOCROMICA HETEROGENEA C ON CRITERIO TRANSFUSIONAL
- 1.2 TROMBOCITOPENIA MODERADA
2. CARCINOMA DE RECTO INFILTRANTE DIFUSO ESTADIO IV
- 2.1. COMPROMISO POLIOSTÓTICO (COLUMNA LUMBOSACRA, TORACICA, ARCOS COSTALES, HUMERO IZQUIERDO, ESCAPULAS, CADERA Y FEMUR DX JUNIO 2022)
3. DOLOR ONCOLOGICO PARCIALMENTE CONTROLADO
4. TRASTORNO HIDROELE
- CTOLITICO TIPO:
 - 4.1 HIPOCALCEMIA
 - 4.2 HIPOCLOREMIA
 - 4.3 HIPONATREMIA
5. PACIENTE TESTIGO DE JEHOVÁ
6. HIPERTENSIÓN ARTERIAL POR HISTORIA CLINICA
7. DEPENDENCIA FUNCIONAL MOD ERADA (BARTHEL 35/100)

SUBJETIVO:

PACIENTE CON EPISODIOS DE ANSIEDAD QUE OBLIGARON A REINICIAR MASCARA CON VENTURI, ABUNDANTE MOVILIZACIÓN DE SECRESIONES.

OBJETIVO:

PACIENTE EN CAMA, ALERTA, TRANQUILO, NO DIFICULTAD RESPIRATORIA, PALIDEZ CUTÁNEA GENERALIZADA. SIGNOS VITALES:

TENSIÓN ARTERIAL 111/68 MILIMETROS DE MERCURIO
 FRECUENCIA CARDIACA 88 LATIDOS POR MINUTO
 FRECUENCIA RESPIRATORIA 16 RESPIRACIONES POR MINUTO
 TEMPERATURA 36.6 GRADOS
 SATURACIÓN DE OXIGENO 94% (VENTURI 31%)

MUCOSA ORAL HUMEDA. CUERO MUVI. TÓRAX NORMOEYDANDIVO, CARDIOPULMONAR RUIDOS CARDIACOS RITMICOS, REGULARES, SIN SOPLOS. MURMULLO VESICULAR PRESENTE EN AMBOS CAMPOS PULMONARES, SIN AGREGADOS. ABDOMEN BLANDO, DEPRESIBLE, NO DOLOR NO MASAS, COLOSTOMIA FUNCIONAL. EXTREMI DADES MOVILES, SIN EDEMAS, ADECUADA PERFUSIÓN DISTAL. NEUROLOGICO SIN DEFICIT APARENTE.

LABORATORIOS:

14/12/2022

GASES ARTERIALES: PH: 7.45 MMHG CO2: 44 MMHG PO2: 44 MMHG HCO3: 29.4 MMOL/L BE: 6.0 MMOL/L LACTATO: 1.2 MMOL/L SAO2: 82% PAFT: 138 MMHG
 HEMOGRAMA: HGB 8.1, LEUCOCITOS 9700, NEUTRO 74.2%, LINFO: 17.5%, PLAQUETAS: 20.000. MAGNESIO: 1.99
 CREATININA: 0.42, NITROGENO UREICO: 14.8, SODIO: 130.9, POTASIO: 4.11

IMÁGENES:

13/12/2022

TUMOGRAFÍA DE TÓRAX: CAMBIOS DE ENFISEMA CENTRILOBUL ILLAR EN AMBOS HEMITÓRAX DE PREDOMINIO EN LÓBULOS SUPERTORES. ENGROSAMIENTO DE SEPTOS INTERLOBULARES ASOCIADO A SIGNOS DE DERRAME PLEURAL BILATERAL QUE CONDICIONA ATELECTASIAS BIBASALES, HALLAZGOS PODRIAN ESTAR EN RELACIÓN EDEMA PULMONAR. ADENOMEGALIAS ME DIASTINALES. EXTENSO COMPROMISO NEOPLÁSICO BLÁSTICO CON FRACTURA PATOLÓGICA DEL CUERPO VERTEBRAL T10.
 APARENTE ENGROSAMIENTO DE LA GLÁNDULA SUPRARRENAL IZQUIERDA, A CORRELACIONAR CON ESTUDIO DIRIGIDO.

02/12/2022

RADIOGRAFÍA DE TORAX PORTATIL: SILUETA CARDIACA NO VALORABLE POR LA POSICIÓN Y LA PROYECCIÓN. COMPROMISO PARENQUIMATOSO PULMONAR MULTILOBARMIXTO CON OPACIDADES INTERSTICIALES RETICULARES FINAS ASOCIADO A OPACIDADES DE OCUPACIÓN ALVEOLAR DE PREDOMINIO EN REGIÓN PARAHILIAR BILATERAL. OBLITERAC IÓN DEL ÁNGULO COSTOPRÉNICO LATERAL IZQUIERDO QUE SUGIERE ESCASA CANTIDAD DE LÍQUIDO PLEURAL. IMÁGENES NODULARES RADIODENSAS PROYECTADAS EN HIPOCONDRI O IZQUIERDO. ELEMENTOS DE MONITORÍA EXTERNOS.

ESTUDIOS ANATOMOPATOLÓGICOS:

FECHA DE RECIBO DE MATERIAL: 08/12/22

FECHA DE REVISADO: 19/12/22

BIOPSIA D

E MEDULA OSEA

ESTUDIOS DE INMUNOHISTOQUIMICA NO

Q 2022001683:

- INFILTRACIÓN POR CARCINOMA POBREMENTE DIFERENCIADO METASTÁSICO
- EL PERFIL INMUNOLOGICO PLANTEA EN PRIMERA INSTANCIA ORIGEN EN TRACTO GASTROINTESTINAL INFERIOR.

ESCALAS DE FUNCIO

NALIDAD:

**BARTHEL HACE 1 MES 55/100

**BARTHEL ACTUAL 30/100

**ECOG 4

**KARNOSFKY 30- 40%

**PPS SCORE: 40%

**PPI SCORE: 8 PUNTOS (PROBABILIDAD DE SOBREVIDA MENOR A 3 SEMANAS)

ANÁLISIS:

PACIENTE DE 60 AÑOS DE EDAD CON DIAGNÓSTICOS ANOTADOS, ANTECEDENTE DE ADENOCARCINOMA DE RECTO ESTADIO IV, CON COMPROMISO OSEO POLIOSTÓTICO (COLUMNA LUMBOSACRA, TORACICA, ARCOS COSTALES, HUMERO IZQUIERDO, ESCAPULAS, CADERA Y FEMUR), VENIA EN MANEJO AMBULATORIO CON QUIMIOTERAPIA PALIATIVA

EXTRAINSTITUCIONAL (OXALIPLATINO + CAPECITABINA. ULTIMA APLICACIÓN 24/10/2022). HA PRESENTADO DETERIORO DE SU ESTADO GENERAL EN EL ULTIMO MES Y MEDIO, CON ASTENIA, ADINAMIA, MALESTAR GENERAL, DOLOR OSEO GENERALIZADO DE PREDOMINIO AXIAL Y DISNEA PROGRESIVA. HOSPITALIZADO ACTUALMENTE POR ANEMIAS SEVERA SINTOMÁTICA QUE HA REQUERIDO MÚLTIPLES TRANSFUSIONES DE HEMODERIVADOS, AHORA CON ESTABILIDAD CLÍNICA, MANTENIENDO SATURACIÓN POR ENCIMA DE 92% CON SISTEMA DE BAJO FLUJO, EL DÍA DE AYER SE REALIZÓ ASPIRACIÓN DE SECRECIONES Y SE REINICIÓ SISTEMA DE BAJO FLUJO. HOY SIN DISNEA Y CON MEJOR PATRÓN RESPIRATORIO; SIN DOLOR. YA CUENTA CON OXÍGENO EN CASA, SE CONSIDERA EN METAS PARA EL PACIENTE EN QUIEN SE CONSIDERAN MEDIDAS PROPORCIONALES Y DE CONTROL SINTOMÁTICO. A NIVEL HEMATOLÓGICO CON BIOPSIA Y ASPIRADO DE MEDULA OSEA QUE MUESTRA INFILTRACIÓN MEDULAR DE NEOPLASIA PRIMARIA, SIN POSIBILIDAD DE TRATAMIENTO ONCOESPECÍFICO PARA LO QUE HEMATOLOGÍA RECOMIENDA MANEJO DE SOPORTE CON ESTEROIDES Y TRANSFUSIONES A NECESIDAD. ENFERMEDAD ONCOLÓGICA AVANZADA, CON DETERIORO CLÍNICO PROGRESIVO, DEPENDENCIA FUNCIONAL SEVERA, POBRE ESTADO MUSCULONUTRICIONAL, ALTO RIESGO DE COMPLICACIONES MAYORES, INCLUIDO EL FALLECIMIENTO EN EL CORTO PLAZO POR LO QUE VIENE EN MANEJO MÉDICO ORIENTADO A TRATAMIENTO NETAMENTE SINTOMÁTICO. TENIENDO EN CUENTA ESTABILIDAD CLÍNICA SE REACTIVA PLAN DE HOSPITALIZACIÓN DOMICILIARIA, SE INFORMA Y EXPLICA CLARAMENTE A PACIENTE Y A SU ESPOSA.

NO CANDIDATO A MANIOBRAS DE REANIMACIÓN, MEDIDAS INVASIVAS NI TRASLADO A UCI EN CASO DE MAYOR DETERIORO. UNA VEZ MEJORE CONDICIÓN CLÍNICA Y SE LOGRE DESMONTE DE OXÍGENO DE ALTO FLUJO.

EMIRO BUENDIA
MEDICINA INTERNA

9. APOYO DIAGNOSTICO

LABORATORIO CLINICO		
CÓDIGO	DESCRIPCIÓN	CANTIDAD
902049	TIEMPO DE TROMBOPLASTINA PARCIAL (PTT)	1
907106	UROANÁLISIS	1
903016	FERRITINA	1
903828	DESHIDROGENASA LACTICA	1
906603	ANTIGENO CARCINOEMBRIÓNARIO SEMIAUTOMATIZADO O AUTOMATIZADO	1
906610	ANTIGENO ESPECIFICO DE PROSTATA SEMIAUTOMATIZADO O AUTOMATIZADO	1
903854	MAGNESIO EN SUERO U OTROS FLUIDOS	1
903604	CALCIO IONICO	5
903812	CAPACIDAD DE COMBINACION DEL HIERRO	1
903105	ACIDO FOLICO (FOLATOS) EN SUERO	1
902210	HEMOGRAMA IV (HEMOGLOBINA HEMATOCRITO RECUENTO DE ERITROCITOS INDICES ERITROCITARIOS LEUCOGRAMA RECUENTO DE PLAQUETAS INDICES PLAQUETARIOS Y MORFOLOGIA ELECTRONICA E HISTOGRAMA) AUTOMATIZADO	15
911003	ANTICUERPOS IRREGULARES DETECCIÓN (CI RAI PAI EAI) POR MICROTECNICA	3
903864	SODIO EN SUERO U OTROS FLUIDOS	8
903803	ALBUMINA EN SUERO U OTROS FLUIDOS	2
902206	EXTENDIDO DE SANGRE PERIFERICA ESTUDIO DE MORFOLOGIA	4
902223	RECUENTO DE RETICULOCITOS METODO MANUAL	1
906912	PREALBUMINA SEMIAUTOMATIZADO O AUTOMATIZADO	1
911019	HEMOCLASIFICACION GRUPO ABO, INVERSA O SIRICA POR MICRO-TECNICA	3
902045	TIEMPO DE PROTROMBINA [PT]	1
903813	CLORO	4
903809	BILIRRUBINAS TOTAL Y DIRECTA	1
903846	HIERRO TOTAL	1
903703	VITAMINA B12 (CIANOCOBALAMINA)	1
903810	CALCIO SEMIAUTOMATIZADO	3
903866	TRANSAMINASA GLUTAMICO-PIRUVICA (ALANINO AMINO TRANSFERASA)	2
903867	TRANSAMINASA GLUTAMICO OXALACETICA (ASPARTATO AMINO TRANSFERASA)	2
906606	ANTIGENO DE CANCER DE TUBO DIGESTIVO (CA 19-9) SEMIAUTOMATIZADO O AUTOMATIZADO	1
911021	PRUEBA CRUZADA MAYOR POR MICROTECNICA	3
902024	FIBRINOGENO	1
903841	GLUCOSA EN SUERO U OTRO FLUIDO DIFERENTE A ORINA	1
903859	POTASIO EN SUERO U OTROS FLUIDOS	9
901107	COLORACION GRAM Y LECTURA PARA CUALQUIER MUESTRA	1
903046	TRANSFERRINA AUTOMATIZADA	1
903895	CREATININA EN SUERO U OTROS FLUIDOS	7
903856	NITROGENO UREICO	6

IMAGENES DIAGNOSTICAS		
CÓDIGO	DESCRIPCIÓN	CANTIDAD
871121	RADIOGRAFIA DE TÓRAX (P.A. O A.P. Y LATERAL, DECÚBITO LATERAL, OBLICUAS O LATERAL)	1
879301	TOMOGRAFIA COMPUTADA DE TORAX	1
76070F	RX PORTATIL AGREGAR AL V/R EXAMEN	1

PATOLOGIA		
CÓDIGO	DESCRIPCIÓN	CANTIDAD
898101	ESTUDIO DE COLORACION BASICA EN BIOPSIA (NO INCLUYE COLORACIONES ESPECIALES)	1
898103	ESTUDIO DE COLORACION INMUNOHISTOQUIMICA EN BIOPSIA	3
908411	CARIOTIPO PARA ESTADOS LEUCEMICOS	1
898912	ESTUDIO DE COLORACION INMUNOHISTOQUIMICA DE ASPIRADO DE MEDULA OSEA (MIELOGRAMA)	1
898113F	CITOMETRIA DE FLUJO HASTA 10 MARCADORES	1

10. PROCEDIMIENTOS

MÉDICOS		
CÓDIGO	DESCRIPCIÓN	CANTIDAD
0100D	OXIGENO CANULA NASAL	15
0200D	OXIGENO MASCARA VENTURY	6

QUIRÚRGICOS		
CÓDIGO	DESCRIPCIÓN	CANTIDAD
413101	BIOPSIA POR ASPIRACION DE MEDULA OSEA	1

MÉDICOS		
CÓDIGO	DESCRIPCIÓN	CANTIDAD
999550F	OXIGENO POR CÁNULA NASAL DE ALTO FLUJO ADULTO	1

11. TRATAMIENTO

MEDICAMENTOS					
CÓDIGO	CUM	DESCRIPCIÓN	DOSEIFICACIÓN	ADMINISTRADOS	DÍAS
1154010332	20066836-3	* BROMURO DE IPRATROPIO 20 MCG/DOSES INHALADOR BUCAL X 200 DOSES * BUPRENORFINA X20MG (35MCG/HORA) PARCHÉ TRANSDERMICO	4	1	1

1156010109	19967651-2	LIBERACION	105	5	4
1155020141	36241-3	* ENOXAPARINA X 40MG SOLUCION INYECTABLE JERINGA PRELENADA X 0,4 ML	80	2	2
1156010113	20048683-1	ACETAMINOFEN X 1G SOLUCION INYECTABLE VIAL X 100ML	1000	1	1
1156011348	53560-5	ACETAMINOFEN X 500 MG TABLETA ORAL	17000	94	17
1156011348		ACETAMINOFEN X 500 MG TABLETA ORAL	1000	4	1
1147100510	19953922-2	BISACODILO X 5MG TABLETA RECUBIERTA ORAL	100	19	12
1147021350	19965399-6	CARBONATO DE CALCIO X 1500MG (CALCIO ELEMENTAL 600MG) TABLETA ORAL	34500	53	20
1147021350		CARBONATO DE CALCIO X 1500MG (CALCIO ELEMENTAL 600MG) TABLETA ORAL	3000	4	2
1148020217	19980029-9	DEXAMETASONA X 4MG SOLUCION INYECTABLE AMPOLLA	8	2	2
1148020218	20019105-10	DEXAMETASONA X 8MG SOLUCION INYECTABLE AMPOLLA X 2ML	0	1	0
1146090311	20011388-13	FUROSEMIDA X 20MG SOLUCION INYECTABLE AMPOLLA X 2ML	40	15	4
1146090300	42216-13	FUROSEMIDA X 40MG TABLETA ORAL	160	4	4
1149011453	20039073-1	GLUCONATO DE CALCIO X 10% SOLUCION INYECYABLE AMPOULLEPACK X 10ML	1000	1	1
1156013012	53287-1	KETOROLACO TROMETAMINA X 30MG/ML SOLUCION INYECTABLE AMPOLLA	45	9	3
1147100101	38540-2	LACTULOSA X 10G JARABE ORAL SOBRE X 15ML	20	6	2
1147100101	20087761-2	LACTULOSA X 10G JARABE ORAL SOBRE X 15ML	50	8	5
1147100101		LACTULOSA X 10G JARABE ORAL SOBRE X 15ML	20	2	2
1147100101	30540 -2	LACTULOSA X 10G JARABE ORAL SOBRE X 15ML	30	5	3
1146041120	19965499-11	LOSARTAN X 50MG TABLETA ORAL	751	27	16
1146041120		LOSARTAN X 50MG TABLETA ORAL	50	1	1
1156010314	NO APLICA	MORFINA X 3MG SOLUCION INYECTABLE JERINGA X 5ML	119	67	16
1147120906	20035947-28	OMEPRAZOL X 20MG CAPSULA ORAL	80	7	4
1148020600	20011084-5	PREDNISOLONA X 5MG TABLETA ORAL	100	20	2
1148020600	20011084-1	PREDNISOLONA X 5MG TABLETA ORAL	200	40	4
1156032451	20039014-3	*PREGABALINA X 150MG CAPSULA ORAL	3450	39	23
1156021059	20070347 -1	PROPOFOL X 200MG EMULSION INYECTABLE VIAL X 20ML	0	1	0
1147111300	NO APLICA	SUPLEMENTO DIETARIO PROTEINA LIQUIDA (PROSOURCE) SOLUCION ORAL FRASCO X 30ML	330	11	11
1147110123	NO APLICA	SUPPORTAN CAPUCHINO SOLUCION ORAL BOTELLA X 200ML	4600	23	13

12. SERVICIOS

CÓDIGO	SERVICIO	ESTANCIA
HOSADUL	HOSPITALIZACION PISO 3 ADULTO	18
OBURG	URGENCIAS	1
TOTAL DÍAS DE ESTANCIA		19

13. RESULTADOS DE LA TOTALIDAD DE PROCEDIMIENTOS DIAGNÓSTICOS

VER ANEXO DE PARACLÍNICOS IMPRESOS ADJUNTOS AL PRESENTE DOCUMENTO

14. CONDICION AL EGRESO

INCAPACIDADES GENERADAS: NINGUNA

15. PLAN DE SALIDA

MEDICAMENTOS:

ACETAMINOFEN X 500 MG TABLETA ORAL CANTIDAD: 180 DOSIS: TOMAR 2 TABLETAS VIA ORAL CADA 8 HORAS NRO. DIAS: 30
 BISACODILO X 5MG TABLETA RECUBIERTA ORAL CANTIDAD: 60 DOSIS: TOMAR 2 TABLETAS VIA ORAL CADA DIA NRO. DIAS: 30
 CARBONATO DE CALCIO X 1500MG (CALCIO ELEMENTAL 600MG) TABLETA ORAL CANTIDAD: 90 DOSIS: TOMAR 1 TABLETA VIA ORAL CADA 8 HORAS NRO. DIAS: 30
 LACTULOSA X 10G JARABE ORAL SOBRE X 15ML CANTIDAD: 60 DOSIS: TOMAR 1 SOBRE VIA ORAL CADA 12 HORAS NRO. DIAS: 30
 LOSARTAN X 50MG TABLETA ORAL CANTIDAD: 60 DOSIS: TOMAR 1 TABLETA VIA ORAL CADA 12 HORAS NRO. DIAS: 60
 *PREGABALINA X 150MG CAPSULA ORAL CANTIDAD: 60 DOSIS: TOMAR 1 CAPSULA VIA ORAL CADA 12 HORAS NRO. DIAS: 30

INFORMACIÓN ADICIONAL:

16. DESTINO

VIVO	<input checked="" type="checkbox"/>	MUERTO	<input type="checkbox"/>
DESTINO:		AUTOPSIA	<input type="checkbox"/>
		PACIENTE FUGADO	<input type="checkbox"/>
		MEDICINA LEGAL	<input type="checkbox"/>

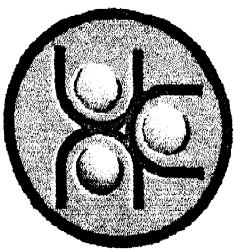
TORO TRUJILLO ESTEBAN

1053800105

PROFESIONAL RESPONSABLE

FIRMA

REGISTRO PROFESIONAL



E.S.E. HOSPITAL UNIVERSITARIO DEL CARIBE

NIT.900 042 103 - 5

Comprometidos con la salud de todos
"Salud Ganadora"

Nombre:

Pablo Maury Borrero


Día	Mes	Año
07	07	22

Cc 78291822 Salud total.

R./

Incapacidad Médica.

Se Brinda incapacidad desde el día
30/06/22 hasta el día 30/07/22


Francisco Herrera
R# 691
CC 73079632

**MEDICINA INTEGRAL IPS
CLINICA LA ERMITA
BOGOTÁ
CALLE 29 D # 30 A - 15 - Tel. 5-4031666
CERTIFICADO DE INCAPACIDAD**

Fecha: 09/09/22
Hora: 17:11:04
Página: 1

663

Nombre: FABLA ESPINOZA MORALES	CC: 78291822	Edad: 55 AÑOS	<table border="1"> <tr> <th>Da</th> <th>Me</th> <th>Año</th> </tr> <tr> <td>9</td> <td>9</td> <td>2022</td> </tr> </table>	Da	Me	Año	9	9	2022
Da	Me	Año							
9	9	2022							
Empresa: GRUPO TOTAL S.A.		Fecha de nacimiento: 25/01/1963 00:00:00							
Causación: No se tiene información									
Motivo: CONSULTA EXTERNA									
Tipo de Incapacidad: OTRA		Historia Clínica: 78291822							
Fecha Inicio: 31/07/2022	Fecha Fin: 30/09/2022	Días de Incapacidad o Licencia: 30 TREINTA							
Categoría: ENFERMEDAD GENERAL	Tipo de Atención: Ambulatorio		Precedente: No Quirúrgico						
Diagnóstico Principal: C20 TUMOR MALIGNO DEL RECTO									
Diagnósticos Secundarios:									
Fecha Asesoría: 11/09/2022	Fragaje: NO Especial En: MEDICARDIO ONCOLOGIA - CONSULTA EXTERNA ONCOLOGIA-T								
Especialidad: ONCO									

DAVID ESPINOZA PUELLO Firma Y Sello De Prueba Electrónica Firma Añadida
 Documento CC: **770891**
 No: **00001** IN
 ONCOLOGIA CLINICA
 Calle: **BOGOTÁ**
 Teléfono: **54300000**
 Fecha: **17/11/22**

**MEDICINA INTEGRAL IPS
CLINICA LA ERMITA
BOGOTÁ
CALLE 29 D # 30 A - 15 - Tel. 5-4031666
CERTIFICADO DE INCAPACIDAD**

(ARInCAD)
Fecha: 09/09/22
Hora: 17:11:04
Página: 1

663

Nombre: FABLA ESPINOZA MORALES	CC: 78291822	Edad: 55 AÑOS	<table border="1"> <tr> <th>Da</th> <th>Me</th> <th>Año</th> </tr> <tr> <td>9</td> <td>9</td> <td>2022</td> </tr> </table>	Da	Me	Año	9	9	2022
Da	Me	Año							
9	9	2022							
Empresa: GRUPO TOTAL S.A.		Fecha de nacimiento: 25/01/1963 00:00:00							
Causación: No se tiene información									
Motivo: CONSULTA EXTERNA									
Tipo de Incapacidad: OTRA		Historia Clínica: 78291822							
Fecha Inicio: 31/07/2022	Fecha Fin: 30/09/2022	Días de Incapacidad o Licencia: 30 TREINTA							
Categoría: ENFERMEDAD GENERAL	Tipo de Atención: Ambulatorio		Precedente: No Quirúrgico						
Diagnóstico Principal: C20 TUMOR MALIGNO DEL RECTO									
Diagnósticos Secundarios:									
Fecha Asesoría: 11/09/2022	Fragaje: NO Especial En: MEDICARDIO ONCOLOGIA - CONSULTA EXTERNA ONCOLOGIA-T								
Especialidad: ONCO									

DAVID ESPINOZA PUELLO Firma Y Sello De Prueba Electrónica Firma Añadida
 Documento CC: **770891**
 No: **00001** IN
 ONCOLOGIA CLINICA
 Calle: **BOGOTÁ**
 Teléfono: **54300000**
 Fecha: **17/11/22**



MEDICINA INEGRAL IPS

CLINICA LA ERMITA

900491883

CALLE 29 D # 20 A - 18- Tel. 5-6931686
CERTIFICADO DE INCAPACIDAD

[ARInCAFI]

Fecha: 31/08/22

Hora: 11:24:13

Página: 1

729

729

Nombre : PABLO SEGUNDO MAURY BERMEDES	CC 78291822	Edad: 60 AÑOS	Día	Mes	Año
Empresa : SALUD TOTAL EPSS S.A.	Fecha de nacimiento: 25/01/1962 00:00:00		31	8	2022
Ocupación : No se tiene información					
Pabellón: CONSULTA EXTERNA					
Tipo de Incapacidad : OTRA	Historia Clínica 78291822				
Fecha Inicio: 30/08/2022	Fecha Fin: 28/09/2022	Días De Incapacidad O Licencia: 30 TREINTA			
Causa Externa : ENFERMEDAD GENERAL	Tipo de Atención : Ambulatorio	Procedimiento : No Quirúrgico			
Diagnóstico Principal : C20X TUMOR MALIGNO DEL RECTO					
Diagnóstico Relacionador : M545 LUMBAGO NO ESPECIFICADO					
Fecha Accidente: // 00:00:00	Prorroga : SI	Expedida En : MEDICARDIO ONCOLOGIA - CONSULTA EXTERNA ONCOLOGIA-T			
Empresa Donde Trabaja : 00000					

Gina Aranzalez
GINA ARANZALEZ

Firma Y Sello De Presta. Economicas

Firma Afiliado

Documento: CC 1143251226

Reg. 1143251226 Tel

MEDICINA GENERAL ONCOLOGIA

Observaciones de la EPS: Este certificado no implica el reconocimiento de la prestación económica. La validación de la prórroga se verá reflejada en el momento de la liquidación de la incapacidad, siempre y cuando, cumpla con los requisitos. Para acceder al reconocimiento económico se debe solicitar a través de la radicación por parte del empleador.

31/08/2022

*** ORIGINAL ***

11:24:04



MEDICINA INEGRAL IPS

CLINICA LA ERMITA

900491883

CALLE 29 D # 20 A - 18- Tel. 5-6931686
CERTIFICADO DE INCAPACIDAD

[ARInCAFI]

Fecha: 31/08/22

Hora: 11:24:13

Página: 1

729

729

Nombre : PABLO SEGUNDO MAURY BERMEDES	CC 78291822	Edad: 60 AÑOS	Día	Mes	Año
Empresa : SALUD TOTAL EPSS S.A.	Fecha de nacimiento: 25/01/1962 00:00:00		31	8	2022
Ocupación : No se tiene información					
Pabellón: CONSULTA EXTERNA					
Tipo de Incapacidad : OTRA	Historia Clínica 78291822				
Fecha Inicio: 30/08/2022	Fecha Fin: 28/09/2022	Días De Incapacidad O Licencia: 30 TREINTA ✓			
Causa Externa : ENFERMEDAD GENERAL	Tipo de Atención : Ambulatorio	Procedimiento : No Quirúrgico			
Diagnóstico Principal : C20X TUMOR MALIGNO DEL RECTO					
Diagnóstico Relacionador : M545 LUMBAGO NO ESPECIFICADO					
Fecha Accidente: // 00:00:00	Prorroga : SI	Expedida En : MEDICARDIO ONCOLOGIA - CONSULTA EXTERNA ONCOLOGIA-T			
Empresa Donde Trabaja : 00000					

Gina Aranzalez
GINA ARANZALEZ

Firma Y Sello De Presta. Economicas

Firma Afiliado

Documento: CC 1143251226

Reg. 1143251226 Tel

MEDICINA GENERAL ONCOLOGIA

Observaciones de la EPS: Este certificado no implica el reconocimiento de la prestación económica. La validación de la prórroga se verá reflejada en el momento de la liquidación de la incapacidad, siempre y cuando, cumpla con los requisitos. Para acceder al reconocimiento económico se debe solicitar a través de la radicación por parte del empleador.

31/08/2022

*** COPIA ***

11:24:04

ok



CLINICA LA ERMITA
900491883
CALLE 29 D # 20 A - 18- Tel. 5-8931686
CERTIFICADO DE INCAPACIDAD

[ARincAff]

Fecha: 27/09/22

Hora: 15:14:07

Página: 1

809

809

Nombre : PABLO SEGUNDO MAURY BERMEDES	CC 78291822	Edad: 60 AÑOS	Día	Mes	Año
Empresa : SALUD TOTAL EPSS S.A.	Fecha de nacimiento: 25/01/1962 00:00:00		27	9	2022
Ocupación : No se tiene información					
Pabellón : CONSULTA EXTERNA					
Tipo de Incapacidad : OTRA	Historia Clínica 78291822				
Fecha Inicio: 29/09/2022	Fecha Fin : 28/10/2022	Dias De Incapacidad O Licencia : 30 TREINTA			
Causa Externa : ENFERMEDAD GENERAL	Tipo de Atención :	Ambulatorio	Procedimiento : No Quirúrgico		
Diagnóstico Principal : C20X TUMOR MALIGNO DEL RECTO					
Diagnóstico Relacionador :					
Fecha Accidente: // 00:00:00	Prorroga : NO Expedida En : MEDICARDIO ONCOLOGIA - CONSULTA EXTERNA ONCOLOGIA-T				
Empresa Donde Trabaja :					


DAVID ESPINOSA PUELLO

Firma Y Sello De Presta. Economicas

Firma Afiliado

Documento: CC 9298991

Reg. 9298991 Tel

ONCOLOGIA CLINICA

Observaciones de la EPS: Este certificado no implica el reconocimiento de la prestación económica. La validación de la prórroga se vera reflejada en el momento de la liquidación de la incapacidad, siempre y cuando, cumpla con los requisitos. Para acceder al reconocimiento económico se debe solicitar a través de la radicación por parte del empleador.

27/09/2022

*** ORIGINAL ***

15:14:08



CLINICA LA ERMITA
900491883
CALLE 29 D # 20 A - 18- Tel. 5-8931686
CERTIFICADO DE INCAPACIDAD

[ARincAff]

Fecha: 27/09/22

Hora: 15:14:07

Página: 1

809

809

Nombre : PABLO SEGUNDO MAURY BERMEDES	CC 78291822	Edad: 60 AÑOS	Día	Mes	Año
Empresa : SALUD TOTAL EPSS S.A.	Fecha de nacimiento: 25/01/1962 00:00:00		27	9	2022
Ocupación : No se tiene información					
Pabellón : CONSULTA EXTERNA					
Tipo de Incapacidad : OTRA	Historia Clínica 78291822				
Fecha Inicio: 29/09/2022	Fecha Fin : 28/10/2022	Dias De Incapacidad O Licencia : 30 TREINTA			
Causa Externa : ENFERMEDAD GENERAL	Tipo de Atención :	Ambulatorio	Procedimiento : No Quirúrgico		
Diagnóstico Principal : C20X TUMOR MALIGNO DEL RECTO					
Diagnóstico Relacionador :					
Fecha Accidente: // 00:00:00	Prorroga : NO Expedida En : MEDICARDIO ONCOLOGIA - CONSULTA EXTERNA ONCOLOGIA-T				
Empresa Donde Trabaja :					


DAVID ESPINOSA PUELLO

Firma Y Sello De Presta. Economicas

Firma Afiliado

Documento: CC 9298991

Reg. 9298991 Tel

ONCOLOGIA CLINICA

Observaciones de la EPS: Este certificado no implica el reconocimiento de la prestación económica. La validación de la prórroga se vera reflejada en el momento de la liquidación de la incapacidad, siempre y cuando, cumpla con los requisitos. Para acceder al reconocimiento económico se debe solicitar a través de la radicación por parte del empleador.

27/09/2022

*** COPIA ***

15:14:06



CLINICA LA ERMITA
900491883
CALLE 29 D # 20 A - 18- Tel. 5-6931686
CERTIFICADO DE INCAPACIDAD

[ARIncAfi]

Fecha: 08/11/22

Hora: 10:40:43

Página: 1

960

960

Nombre : PABLO SEGUNDO MAURY BERMUDES	CC 78291822	Edad: 60 AÑOS	Día	Mes	Año
Empresa : SALUD TOTAL EPSS S.A.	Fecha de nacimiento: 25/01/1962 00:00:00		8	11	2022
Ocupación : No se tiene información					
Pabellón: CONSULTA EXTERNA					
Tipo de Incapacidad : OTRA	Historia Clínica 78291822				
Fecha Inicio: 29/10/2022	Fecha Fin: 27/11/2022	Días De Incapacidad O Licencia : 30 TREINTA			
Causa Externa : ENFERMEDAD GENERAL	Tipo de Atención : Ambulatorio	Procedimiento : No Quirúrgico			
Diagnóstico Principal : C20X TUMOR MALIGNO DEL RECTO					
Diagnóstico Relacionador :					
Fecha Accidente: // 00:00:00	Prorroga : SI	Expedida En : MEDICARDIO ONCOLOGIA - CONSULTA EXTERNA ONCOLOGIA-T			
Empresa Donde Trabaja : 00000					

Celia Aranzalez P.

GINA ARANZALEZ

Firma Y Sello De Presta. Economicas

Firma Afiliado

Documento: CC 1143251226
Reg. 1143251226 Tel
MEDICINA GENERAL ONCOLOGIA

Observaciones de la EPS: Este certificado no implica el reconocimiento de la prestación económica. La validación de la prórroga se vera reflejada en el momento de la liquidación de la incapacidad, siempre y cuando, cumpla con los requisitos. Para acceder al reconocimiento económico se debe solicitar a través de la radicación por parte del empleador.

08/11/2022

*** ORIGINAL ***

10:40:43



CLINICA LA ERMITA
900491883
CALLE 29 D # 20 A - 18- Tel. 5-6931686
CERTIFICADO DE INCAPACIDAD

[ARIncAfi]

Fecha: 08/11/22

Hora: 10:40:43

Página: 1

960

960

Nombre : PABLO SEGUNDO MAURY BERMUDES	CC 78291822	Edad: 60 AÑOS	Día	Mes	Año
Empresa : SALUD TOTAL EPSS S.A.	Fecha de nacimiento: 25/01/1962 00:00:00		8	11	2022
Ocupación : No se tiene información					
Pabellón: CONSULTA EXTERNA					
Tipo de Incapacidad : OTRA	Historia Clínica 78291822				
Fecha Inicio: 29/10/2022	Fecha Fin: 27/11/2022	Días De Incapacidad O Licencia : 30 TREINTA ✓			
Causa Externa : ENFERMEDAD GENERAL	Tipo de Atención : Ambulatorio	Procedimiento : No Quirúrgico			
Diagnóstico Principal : C20X TUMOR MALIGNO DEL RECTO					
Diagnóstico Relacionador :					
Fecha Accidente: // 00:00:00	Prorroga : SI	Expedida En : MEDICARDIO ONCOLOGIA - CONSULTA EXTERNA ONCOLOGIA-T			
Empresa Donde Trabaja : 00000					

Celia Aranzalez P.

GINA ARANZALEZ

Firma Y Sello De Presta. Economicas

Firma Afiliado

Documento: CC 1143251226
Reg. 1143251226 Tel
MEDICINA GENERAL ONCOLOGIA

Observaciones de la EPS: Este certificado no implica el reconocimiento de la prestación económica. La validación de la prórroga se vera reflejada en el momento de la liquidación de la incapacidad, siempre y cuando, cumpla con los requisitos. Para acceder al reconocimiento económico se debe solicitar a través de la radicación por parte del empleador.

08/11/2022

*** COPIA ***

10:40:43



CLINICA LA ERMITA
900491883
CALLE 29 D # 20 A - 18- Tel. 5-6931686
CERTIFICADO DE INCAPACIDAD

[ARIncAff]

Fecha: 29/11/22

Hora: 08:18:52

Página: 1

1039

1039

Nombre : PABLO SEGUNDO MAURY BERMEDES		CC 78291822	Edad: 60 AÑOS	<table border="1"> <tr> <th>Día</th> <th>Mes</th> <th>Año</th> </tr> <tr> <td align="center">29</td> <td align="center">11</td> <td align="center">2022</td> </tr> </table>	Día	Mes	Año	29	11	2022
Día	Mes	Año								
29	11	2022								
Empresa : SALUD TOTAL EPSS S.A.		Fecha de nacimiento: 25/01/1962 00:00:00								
Ocupación : No se tiene Información										
Pabellón: CONSULTA EXTERNA										
Tipo de Incapacidad : OTRA		Historia Clínica 78291822								
Fecha Inicio: 28/11/2022 Fecha Fin : 27/12/2022 Días De Incapacidad O Licencia : 30 TREINTA										
Causa Externa : ENFERMEDAD GENERAL		Tipo de Atención :	Ambulatorio	Procedimiento : No Quirúrgico						
Diagnóstico Principal : C20X TUMOR MALIGNO DEL RECTO										
Diagnóstico Relacionador :										
Fecha Accidente: // 00:00:00		Prorroga : SI	Expedida En : MEDICARDIO ONCOLOGIA - CONSULTA EXTERNA ONCOLOGIA-T							
Empresa Donde Trabaja : 00000										

David Espinosa Puello
 Documento: CC 0208001
 Reg. 9298991 Tel
 ONCOLOGIA CLINICA

DAVID ESPINOSA PUELLO

Firma Y Sello De Presta. Economicas

Firma Afiliado

Documento: CC 0208001

Reg. 9298991 Tel

ONCOLOGIA CLINICA

Observaciones de la EPS: Este certificado no implica el reconocimiento de la prestación económica. La validación de la prórroga se vera reflejada en el momento de la liquidación de la incapacidad, siempre y cuando, cumpla con los requisitos. Para acceder al reconocimiento económico se debe solicitar a través de la radicación por parte del empleador.

29/11/2022

*** ORIGINAL ***

08:18:49



CLINICA LA ERMITA
900491883
CALLE 29 D # 20 A - 18- Tel. 5-6931686
CERTIFICADO DE INCAPACIDAD

[ARIncAff]

Fecha: 29/11/22

Hora: 08:18:52

Página: 1

1039

1039

Nombre : PABLO SEGUNDO MAURY BERMEDES		CC 78291822	Edad: 60 AÑOS	<table border="1"> <tr> <th>Día</th> <th>Mes</th> <th>Año</th> </tr> <tr> <td align="center">29</td> <td align="center">11</td> <td align="center">2022</td> </tr> </table>	Día	Mes	Año	29	11	2022
Día	Mes	Año								
29	11	2022								
Empresa : SALUD TOTAL EPSS S.A.		Fecha de nacimiento: 25/01/1962 00:00:00								
Ocupación : No se tiene Información										
Pabellón: CONSULTA EXTERNA										
Tipo de Incapacidad : OTRA		Historia Clínica 78291822								
Fecha Inicio: 28/11/2022 Fecha Fin : 27/12/2022 Días De Incapacidad O Licencia : 30 TREINTA										
Causa Externa : ENFERMEDAD GENERAL		Tipo de Atención :	Ambulatorio	Procedimiento : No Quirúrgico						
Diagnóstico Principal : C20X TUMOR MALIGNO DEL RECTO										
Diagnóstico Relacionador :										
Fecha Accidente: // 00:00:00		Prorroga : SI	Expedida En : MEDICARDIO ONCOLOGIA - CONSULTA EXTERNA ONCOLOGIA-T							
Empresa Donde Trabaja : 00000										

David Espinosa Puello
 Documento: CC 9298991
 Reg. 9298991 Tel
 ONCOLOGIA CLINICA

DAVID ESPINOSA PUELLO

Firma Y Sello De Presta. Economicas

Firma Afiliado

Documento: CC 9298991

Reg. 9298991 Tel

ONCOLOGIA CLINICA

Observaciones de la EPS: Este certificado no implica el reconocimiento de la prestación económica. La validación de la prórroga se vera reflejada en el momento de la liquidación de la incapacidad, siempre y cuando, cumpla con los requisitos. Para acceder al reconocimiento económico se debe solicitar a través de la radicación por parte del empleador.

29/11/2022

*** COPIA ***

08:18:49